

Т.В. Єрмакова, І.М. Дейкало, О.В. Шидловський

## ХІРУРГІЧНЕ ЛІКУВАННЯ ПАТОЛОГІЇ ЩИТОПОДІБНОЇ ЗАЛОЗИ ІЗ ЗАСТОСУВАННЯМ ТЕХНОЛОГІЇ LIGASURE

*Тернопільська державна медична академія*

### ВСТУП

Важливе місце у зростанні захворюваності населення України, в тому числі постраждалих внаслідок аварії на ЧАЕС, посідають ендокринні порушення. Насамперед, до таких масових захворювань відносять дифузний і вузловий зоб, хронічний автоімунний тиреоїдит, гіпотиреоз, тиреотоксикоз. За показниками захворюваності, особливостями етіології, патогенезу та підходів до лікування заслуговує на особливу увагу така патологія, як вузловий зоб. Поширеність її з кожним роком зростає практично на 10% і за дециліття збільшилася вдвічі.

Операції на щитоподібній залозі, що часто застосовуються для лікування даної патології, пов'язані з ризиком ушкодження суміжних структур: нижніх гортанних нервів, зовнішньої гілки верхнього гортанного нерва та прищитоподібних залоз. Частота специфічних поопераційних ускладнень тиреоїдної хірургії залежить від обсягу втручання, досвіду хірурга та використання спеціальних технічних підходів і засобів. Для проведення таких операцій з візуалізацією всіх структур, аби звести ризик ушкодження цих структур до мінімуму, визначальним моментом є забезпечення безкровності втручання, «сухого» поля на всіх його етапах, що досягається ретельною коагуляцією обох кінців судин і використанням біполярної коагуляції та сучасної технології LigaSure.

Нез'ясованим залишається питання ефективності технології LigaSure у формуванні надійного гемостазу та, відповідно, подальших інтраопераційних і поопераційних ускладнень. Відкритим є і питання щодо впливу високочастотного струму на морфофункціональний стан паренхіми щитоподібної залози, залишеної після гемітиреоїдектомії.

### МАТЕРІАЛИ ТА МЕТОДИ

Проаналізовано результати оперативного лікування на базі хірургічного відділення Тернопільської міської комунальної лікарні швидкої допомоги 50 хворих із вузловим зобом за 2013 рік порівняно з результатами хірургічного лікування 50 хворих із вузловим зобом за 2010-й. У пацієнтів, прооперованих 2010 року, за даними медичних

карт стаціонарних хворих, для гемостазу під час операції використовувався традиційний лігатурний метод і монополярна електрокоагуляція, довжина доступу складала 6–8 см.

Усіх пацієнтів 2013 року оперували під загальним знеболенням із ШВЛ. За допомогою генератора LigaSure перетинали верхні щитоподібні артерії та вени, перешийок щитоподібної залози, поетапно у ході операції використовували біполярну коагуляцію, переважно за допомогою апарата LigaSure. Резекцію тканини щитоподібної залози та судин здійснювали після їх поетапної коагуляції. Частку щитоподібної залози відводили медіально та візуалізували хід поворотного нерва, прищитоподібні залози та нижні щитоподібні артерії й вени. Після виконаної гемітиреоїдектомії ретельно контролювали гемостаз. Завершували операцію дренаванням ложа видаленої частки та накладанням внутрішньошкірного косметичного шва.

Видалену частку щитоподібної залози відправляли на морфологічне дослідження. Тканину щитоподібної залози фіксували у 10% розчині нейтрального формаліну та вивчали макро- та мікроскопічно. Тиреоїдну тканину розміром 1,0×0,5 см вирізали з трьох ділянок: перша – на місці дії високочастотного струму, друга – у перифокальній ділянці на відстані 0,8 см від місця електрокоагуляції, третя – на відстані 1,0–2,0 см від місця електрокоагуляції. Депарафінізовані зрізи забарвлювали гематоксиліном та еозином, фукселином Харта та Малорі. Гістологічні препарати вивчали за допомогою мікроскопів SEOSCAN і Люмам Р-8 на різних збільшеннях. Для фотодокументування зображення з мікроскопів виводили на монітор комп'ютера за допомогою відеокамери VISION Color CCD Camera та програми Inter-VideoWinDVR.

### РЕЗУЛЬТАТИ ТА ОБГОВОРЕННЯ

Порівняльну характеристику даних і результатів хірургічного лікування хворих із вузловим зобом, яким виконували гемітиреоїдектомію в 2013 і 2014 роках, наведено у таблиці 1.

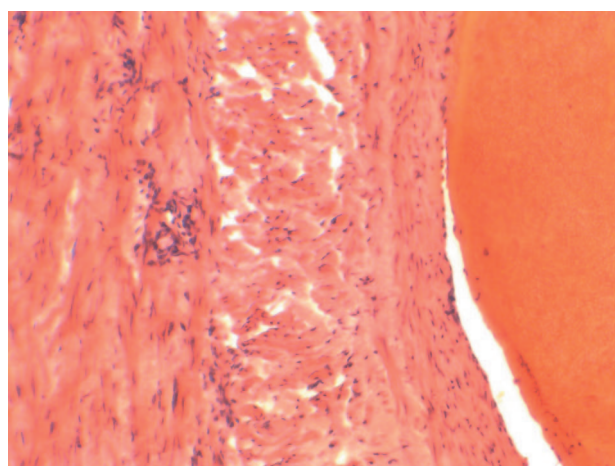
Отже, використання технології LigaSure під час

Результати гемітиреоїдектомії з приводу вузлового зоба

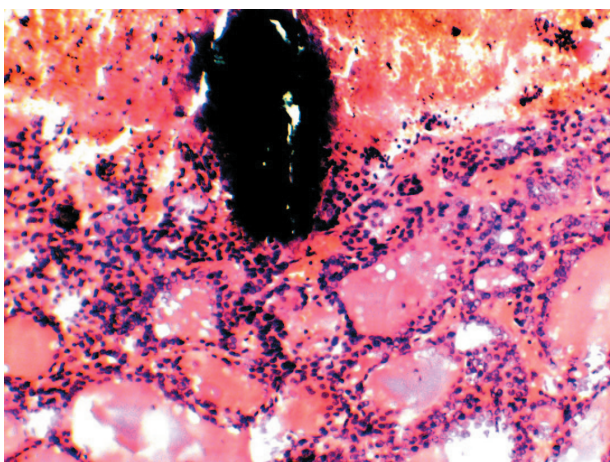
Рік проведення оперативного втручання	Величина розтину	Тривалість операції	Крововтрата під час операції	Наявність специфічних ускладнень	Тривалість поопераційного ліжка-дня
2013	6–7 см	58,4±5,7 хв	54,7±3,9 мл	не було	5,3±0,2 дня
2014	3–5 см	39,2±2,7 хв	41,8±3,3 мл	не було	4,2±0,2 дня

операцій на щитоподібній залозі поліпшує якість хірургічного лікування хворих за рахунок зменшення величини інтраопераційної крововтрати, тривалості оперативного втручання та поопераційного стаціонарного лікування. Крім того, дана технологія дозволяє з меншого доступу виконати якісно оперативне втручання, що поліпшує косметичний ефект.

За результатами гістологічного дослідження, у ділянці дії високочастотного струму LigaSure зареєстровано локальний коагуляційний некроз. Про наявність некрозу свідчили контури фолікулів

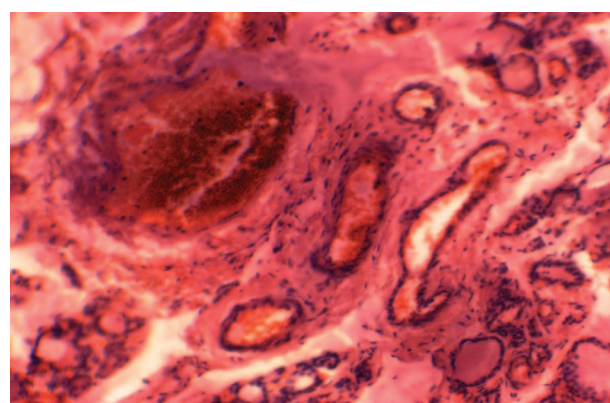


**Рис. 1.** Коагуляційний тромб у просвіті внутрішньоорганної кровоносної судини.



**Рис. 2.** Підвищення секреторної активності тиреоїдної тканини.

без забарвлення структур, які місцями були просякнуті еритроцитами у стані гемолізу. Цитоплазма тиреоцитів і міжклітинна тканина були еозинофільними, ядра не визначалися. У просвіті внутрішньоорганних кровоносних судин утворювався коагуляційний тромб гомогенної структури, який щільно прилягав до стінок судин, що вказує на створення надійного та якісного гемостазу у ділянці безпосереднього впливу високочастотного струму (рис. 1). У перифокальній ділянці виявлялися ознаки адаптаційно-приспосувальних процесів на тлі виражених порушень мікроциркуляції. Зміни тиреоцитів проявлялися некротичними та дистрофічними ознаками у вигляді набрякання та просвітлення цитоплазми. Такі зміни клінічно можуть проявлятися підвищенням секреторної функції щитоподібної залози у цій ділянці. Також відзначено появу крововиливів і розширення просвіту судин. Водночас ядра міоцитів судин і стромальних клітин, поряд із коагуляційним некрозом, набували видовженої форми, інтенсивно забарвлювалися гематоксиліном, що вважається морфологічною ознакою дії струму (рис. 2). У більш віддалених від коагуляційного некрозу ділянках щитоподібної залози виявлено зміни, характерні для хронічних проявів вузлового зоба. Паренхіму щитоподібної залози представлено скупченням великих і дрібних фолікулів, розділених прошарками сполучної тканини. Розростання стромати мало дифузний характер, місцями займало значну площу, в якій розташовувалися «замуровані»



**Рис. 3.** Набряк сполучної тканини. Тромбоз судин.

## РЕЗЮМЕ

**Хірургічне лікування патології щитоподібної залози із застосуванням технології LigaSure  
Т.В. Єрмакова, І.М. Дейкало, А.В. Шидловський**

**Мета роботи** – з'ясувати ефективність технології LigaSure у формуванні надійного гемостазу та морфологічної основи якості утвореного згустка, а також морфофункціонального стану паренхіми щитоподібної залози, залишеної після гемітиреоїдектомії.

**Матеріали і методи.** Проаналізовано результати оперативного лікування на базі хірургічного відділення Тернопільської міської комунальної лікарні швидкої допомоги 50 хворих із вузловим зобом за 2013 рік порівняно з результатами хірургічного лікування 50 хворих із вузловим зобом за 2010 рік. У пацієнтів, прооперованих 2010 року, за даними медичних карт стаціонарних хворих, для гемостазу під час операції використовувався традиційний лігатурний метод і монополярна електрокоагуляція, довжина доступу складала 6-8 см. Натомість у пацієнтів, оперованих у 2013 році, з метою створення гемостазу під час операції використовували апарат LigaSure. Видалену частку щитоподібної залози відправляли на морфологічне дослідження.

**Результати та обговорення.** За результатами гістологічного дослідження, у ділянці дії високочастотного струму LigaSure зареєстровано локальний коагуляційний некроз. Про наявність некрозу свідчили контури фолікулів без забарвлення структур, що місцями були просякнуті еритроцитами в стані гемолізу. Цитоплазма тиреоцитів і міжклітинна тканина були еозинофільними, ядра не визначалися. У просвіті внутрішньоорганних кровоносних судин утворювався коагуляційний тромб гомогенної структури, який щільно прилягав до стінок судин, що вказує на створення надійного та якісного гемостазу у ділянці безпосереднього впливу високочастотного струму. У перифокальній ділянці виявлялися ознаки адаптаційно-приспосувальних процесів на тлі виражених порушень мікроциркуляції.

**Висновки.** Застосування технології LigaSure під час операцій на щитоподібній залозі поліпшує якість хірургічного лікування хворих за рахунок зменшення величини інтраопераційної крововтрати, тривалості оперативного втручання та поопераційного стаціонарного лікування. Крім того, дана технологія дозволяє з меншого доступу виконати якісно оперативне втручання, що поліпшує косметичний ефект.

товстостінні судини. У таких судинах мало місце набрякання та злушення ендотеліоцитів, розшарування міоцитів з плазморагією, периваскулярні крововиливи. У просвіті та тлі повнокрів'я виявлялися тромби. Такі морфометричні параметри, як відносна площа фолікулярного епітелію, базофільного і слабоеозинофільного колоїду та строми відповідали контрольним показникам. Зазначені зміни ми схильні розцінювати як прояви шокової реакції кровоносного русла на дію стресорного чинника – високочастотного струму.

Колоїд у фолікулах, як великих, так і дрібних, був базофільним, резорбційні вакуолі – поодинокими. Тиреоцити мали різну висоту, що свідчить про різну їх функціональну активність (рис. 3).

У дрібних фолікулах клітини були високими, у великих – приплюснутими.

**ВИСНОВКИ**

1. Використання технології LigaSure під час операцій на щитоподібній залозі поліпшує якість хірургічного лікування хворих за рахунок зменшення інтраопераційної крововтрати, часу оперативного втручання, тривалості поопераційного стаціонарного лікування.
2. Дана технологія дозволяє з меншого доступу якісно виконати оперативне втручання, що поліпшує косметичний ефект.
3. Морфологічні зміни щитоподібної залози із застосуванням високочастотного струму залежать від відстані з місця його дії: у ділянці безпосереднього впливу високочастотного струму спостерігається коагуляційний некроз, у перифокальній – інтенсифікація секреторної реакції тиреоїдної тканини на екстремальний чинник, на віддалених ділянках – типова структура вузлового зоба з проявами порушення мікроциркуляції.

**ЛІТЕРАТУРА**

1. Микитенко А.И., Овчинников В.А. Применение генератора LigaSure в хирургии щитовидной железы // Сборник тезисов Первого конгресса Московских хирургов «Неотложная и специализированная хирургическая помощь». – М., 2005. – С. 348–349.
2. Harold K.L., Pollinger H., Matthews B.D., Kercher K.W., Sing R.F., Heniford B.T. Comparison of ultrasonic energy, bipolar thermal energy, and vascular clips for the hemostasis of small-, medium-, and large-sized arteries // Surg. Endosc. – 2003. Vol. 17, № 8. – P. 1228–1230.
3. Lachanas V.A., Prokopakis E.P., Mpenakis A.A., Karatzanis A.D., Velegarakis G.A. The use of Ligasure Vessel Sealing System in thyroid surgery // Otolaryngol. Head Neck. Surg. – 2005. – Vol. 132, № 3. – P. 487–489.



**Ключові слова:** щитоподібна залоза, хірургічне лікування, електрокоагуляція.

### РЕЗЮМЕ

#### Хирургическое лечение патологии щитовидной железы с применением технологии LigaSure

*Т.В. Ермакова, И.М. Дейкало, А.В. Шидловский*

**Цель работы** – выяснить эффективность технологии LigaSure в формировании надежного гемостаза и морфологической основы качества образованного сгустка, а также морфофункционального состояния паренхимы щитовидной железы, оставленной после гемитиреоидэктомии.

**Материалы и методы.** Проанализированы результаты оперативного лечения на базе хирургического отделения Тернопольской городской коммунальной больницы скорой помощи 50 больных с узловым зобом в 2013 году по сравнению с результатами хирургического лечения 50 больных с узловым зобом в 2010 году. У пациентов, прооперированных в 2010 году, по данным медицинских карт стационарных больных, для гемостаза во время операции использовался традиционный лигатурный метод и монополярная электрокоагуляция, длина доступа составляла 6-8 см. У пациентов, оперированных в 2013 году, с целью создания гемостаза во время операции использовали аппарат LigaSure. Удаленную часть щитовидной железы отправляли на морфологическое исследование.

**Результаты и обсуждение.** По результатам гистологического исследования, в области действия высокочастотного тока LigaSure зарегистрирован локальный коагуляционный некроз. О наличии некроза свидетельствовали контуры фолликулов без окраски структур, местами пропитанные эритроцитами в состоянии гемолиза. Цитоплазма тиреоцитов и межклеточная ткань были эозинофильными, ядра не определялись. В просвете внутриорганных кровеносных сосудов образовался коагуляционный тромб однородной структуры, плотно прилегающий к стенкам сосудов, что указывает на создание надежного и качественного гемостаза в области непосредственного воздействия высокочастотного тока. В перифокальной области выявлялись признаки адаптационно-приспособительных процессов на фоне выраженных нарушений микроциркуляции.

**Выводы.** Использование технологии LigaSure во время операций на щитовидной железе улучшает качество хирургического лечения больных за счет уменьшения величины интраоперационной кровопотери, продолжительности оперативного вмешательства и послеоперационного стационар-

*Дата надходження до редакції 15.01.2015 р.*

ного лечения. Кроме того, данная технология позволяет с меньшего доступа выполнить качественно оперативное вмешательство, улучшает косметический эффект.

**Ключевые слова:** щитовидная железа, хирургическое лечение, электрокоагуляция.

### SUMMARY

#### Surgical treatment of thyroid disease with the use of technology LigaSure

*T.V. Yermakova, I.M. Deikalo, A.V. Shydouski*

**The aim.** Determine the effectiveness of technology in shaping the LigaSure reliable hemostasis and morphological qualities formed the basis of the bunch, and morpho-functional state of the thyroid gland parenchyma, left after hemithyroidectomy.

**Materials and methods.** The results of surgical treatment on the basis of the surgical department of the Ternopil city municipal emergency hospital 50 patients with nodular goiter of 2013 compared with the results of surgical treatment of 50 patients with nodular goiter in 2010. Patients, who had surgery in 2010, according to the medical records of hospitalized patients, for hemostasis during surgery using the traditional method of ligation and monopolar electrocoagulation, the length of the access of 6-8 cm. But in patients, operated in 2013, in order to create hemostasis during surgery used machine LigaSure. Removal of part of the thyroid gland were sent to the morphological study.

**Results and discussion.** According to the results of histological studies in the scope of high-frequency current LigaSure registered local coagulation necrosis. The presence of necrosis showed the contours of follicles without color structures, which in some places were soaked in a state of red blood cells hemolysis. Thyrocyte cytoplasm and intercellular tissue were eosinophilic, the kernel did not differ. In the lumen of blood vessels formed intraorgan coagulation thrombus homogeneous structure, tightly to the vessel wall, points to the creation of reliable and quality of hemostasis in the direct influence of high-frequency current. In the perifocal area detected signs of adaptive processes in the background expressed microcirculatory disorders.

**Conclusions.** Using technology LigaSure during thyroid surgery improves quality of surgical treatment of patients by reducing the value of intraoperative blood loss, duration of surgery and post-operative hospital treatment. In addition, this technology allows a smaller access to perform quality surgery, improves cosmetic effect.

**Keywords:** thyroid, surgery, electrocoagulation.