УДК 617.586: 616.72 – 007.248 – 073.7
DOI: http://doi.org/10.30978/CEES-2021-2-46

Двоетапна фіксація у лікуванні діабетичної артропатії гомілковостопного суглоба

А. К. Рушай, В. В. Скиба, Ю. Л. Лисайчук, В. С. Ковальчук, Ю. В. Хомут, А. А. Жагдаль

Національний медичний університет імені О. О. Богомольця, Київ

Діабетичні остеоартропатії — це запальні або дегенеративно-дистрофічні зміни структурних елементів суглобів на тлі цукрового діабету (ЦД), які спочатку призводять до обмеження рухливості, а згодом — до розвитку контрактур [1]. Дискусійним залишається питання щодо того, чи є ураження суглобів у хворих на ЦД наслідком основного захворювання, чи артропатії — це супутні захворювання на тлі ЦД [2]. Установлено значення ЦД як незалежного чинника в розвитку дегенеративно-дистрофічних змін суглобів, не пов'язаного зі ступенем ожиріння [3]. До патогенетичних механізмів розвитку дегенеративно-дистрофічних змін суглобів належать гормонально-метаболічні порушення, асоційовані з чинниками метаболічного синдрому і ЦД: загальне і абдомінальне ожиріння, інсулінорезистентність, глюкозотоксичність, оксидантний стрес, дисметаболізм ліпідів та пуринів. Для артропатій на тлі ЦД характерний дисбаланс прозапальних і протизапальних цитокінів, простагландинів, ростових факторів, який індукує процеси запалення та деградації суглобового хряща, створюючи підґрунтя для клінічного вияву ознак остеоартриту [4]. Втрата опороздатності при діабетичних артропатіях (особливо при ураженні гомілковостопного суглоба) призводить до втрати працездатності та ускладнює самообслуговування. Низька ефективність лікування є соціальною і медичною проблемою [5].

Мета роботи — поліпшити результати лікування діабетичних артропатій гомілковостопного суглоба шляхом застосування змінного кінцевого методу фіксації — функціональної іммобілізації напівжорсткими системами після артродезування з використанням кільцевих фіксаторів.

МАТЕРІАЛИ ТА МЕТОДИ

Проаналізовано результати лікування 12 хворих з діабетичною артропатією гомілковостопного суглоба. Першим етапом проводили відкритий артродез із застосуванням кільцевих фіксаторів (КФ) спице-стрижневого типу з рамкою на ступні. Основним завданням була нормалізація рівня глюкози в крові. За наявності септичного запалення застосовували антибіотикотерапію. Втручання (артродезування гомілковостопного суглоба) проводили під мультимодальним знеболюванням. Перидуральну анестезію розчином маркаїну доповнювали внутрішньом'язовим уведенням декскетапрофену («Дексалгіну®») і внутрішньовенним уведенням парацетамолу («Інфулгану»).

Судинні порушення потребували проведення кровозберігальної терапії (використання джгута і введення розчину транексамової кислоти) та профілактики мікротромбозів (призначення бімепарину).

Для лікування діабетичної нейропатії та обмінних порушень призначали комплекси вітамінів групи В і

©Клінічна ендокринологія та ендокринна хірургія
©Рушай Анатолій Кирилович, д. мед. н., професор. м. Київ, бульвар Тараса Шевченка, 13. E-email: Anatoliyrushay@gmail.com. ORCID: https://orcid.org/0000-0002-9530-2321;
©Скиба Володимир Вікторович, д. мед. наук, професор, зав. каф.; ©Лисайчук Юрій Сергійович, д. мед. н., професор E-mail: YLisaichuk@gmail.com. ORCID: https://orcid.org/0000-0002-2231-193X;
©Ковальчук Василь Степанович, к. мед. н., доцент; ©Хомут Юлія Володимирівна, ст. лаборант; ©Жагдаль Анна Андріївна, ст. лаборант. E-mail: annushka772@gmail.com.

С, препарати кальцію і вітаміну D_3, додатково — нуклеотиди («Келтікан»), міорелаксанти («Мідокалм»), антиоксиданти (α-ліпоєву кислоту), ендотеліопротектори (пентоксифілін). Для профілактики мікротромбозів через 6 год після оперативного втручання вводили профілактичну дозу беміпарину 2500 ОД. Введення проводили протягом 7 діб. Застосування беміпарину зумовлене його протизгортаючою активністю і у разі дотримання рекомендованої дози незначно подовжує час тесту на згортання крові.

РЕЗУЛЬТАТИ ТА ОБГОВОРЕННЯ

Недоліком найпоширенішого способу відкритого артродезування [6] є висока травматичність (виконують два розрізи, вивихують ступню та додатково травмують м'які тканини гомілковостопного суглоба), що збільшує тривалість лікування і знижує його ефективність. Це зумовило необхідність розробки малотравматичного способу артродезування гомілковостопного суглоба.

Завданням розробленої нами моделі було зменшити травматизацію м'яких тканин гомілковостопного суглоба при обробці кісток, які входять до його складу. Це дало змогу скоротити тривалість лікування і поліпшити його результати.

Резекцію здійснюють з одного розрізу. S-подібним розрізом по передній поверхні гомілковостопного суглоба завдовжки до 8 см розтинають шкіру та м'які тканини. Проводять розтин капсули гомілковостопного суглоба. Скелетують суглоб за допомогою розпатора. Резектують суглобові поверхні великогомілкової і таранної кісток, захищаючи м'які тканини леваторами. Резекцію малогомілкової кістки проводять з існуючого розрізу. Встановлюють ступню під кутом 95—100°, пошарово вшивають м'які тканини, дренують і фіксують КФ. Згідно з корисною моделлю вивихування суглоба не здійснювали, резекцію частки малогомілкової кістки проводили з того самого доступу.

Першим етапом проводять відкритий артродез із застосування КФ спице-стрижневого типу з рамкою на ступні. Перевагою цього методу фіксації є мала травматичність і відсутність фіксаційних елементів у вогнищі ураження. Це значно знижує ризик розвитку тяжких септичних ускладнень. Однак метод має недоліки. Час фіксації до здійснення зрощення у зоні зіставлення великогомілкової і таранної кістки значний, що зумовлює зменшення жорсткості фіксації системи кістка-спиця і кістка-стержень, появу запалення в місцях виходу спиць. Перехід на інші методи фіксації потребує забезпечення можливості функціонального використання кінцівки. Методом вибору було застосування методу функціональної іммобілізації пов'язкою зі Scotchcast/Softcast як кінцевого (рис. 1). Пов'язку накладали циркулярно, з ребрами жорсткості по бічних поверхнях. Властивості матеріалу давали змогу здійснювати опорну функцію кінцівки. Особливостями лікування був обов'язковий контроль у перший тиждень лікарем і навчання пацієнта. В 4 випадках вирізали «вікна» над зонами запалення для проведення перев'язок.

А *Б* *В*

Рис. 1. *Артродезування гомілковостопного суглоба апаратом зовнішньої фіксації (А) зі зміною на систему іммобілізації пов'язкою зі Scotchcast/Softcast (Б). Зовнішній вигляд на етапах фіксації (А) та після їх зняття (В)*

В основі артропатії гомілковостопного суглоба лежить деструкція, котра прогресує, на тлі нейропатії. В результаті демієлінізації моторних волокон розвивається слабкість зв'язкового апарату і нестабільність гомілковостопного суглоба. Нейропатія призводить також до денервації м'язів судинної стінки, розвитку артеріовенозних шунтів. Це спричиняє резорбцію хрящів і кісткової тканини. Суглоб втрачає не лише щільність, а й еластичність, що робить скелет стопи менш стійким до травм. Незначний за силою зовнішній вплив призводить до переломів кісток, появи патологічних переломів і підвивихів суглоба. Втрачається протективна больова чутливість, що призводить до фрагментації і подальшої дегенерації суглоба. Зазначені процеси зумовлюють необхідність комплексного підходу до лікування цієї складної патології з урахування патологічних процесів.

Отримані дані корекції згортальної–протизгортальної системи (під час втручання, на 3-тю і 7-му добу після втручання і 1—3 на вісі абсцис на рис. 2 відповідно) трактуються наступним чином. Динаміка

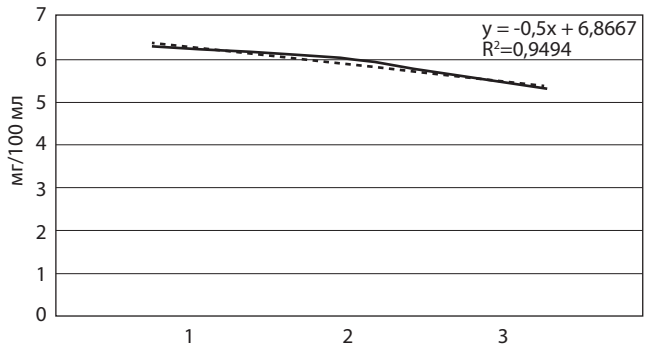

Рис. 2. *Динаміка рівня розчинних фібринмономерних комплексів*

більшості досліджених показників статистично значущо не відрізнялася (активований частковий тромбопластиновий час, протромбіновий час, міжнародне нормалізоване відношення, кількість тромбоцитів). Спостерігали тенденцію до зсуву показників до рекомендованої безпечної зони і статистично значуще зниження рівня розчинних фібринмономерних комплексів (R_2 = 0,9494) (рис. 2).

Фіксація кінцівок хворих з діабетичними артропатіями гомілковостопного суглоба позавогнищевими спице-стержньовими КФ на першому етапі з переходом на змінну форму функціональної індивідуальної іммобілізувальної пов'язки із Scotchcast/Softcast була безпечною.

Загострення процесу не спостерігали. В усіх випадках уражені кінцівки використовували при ходьбі: у 2 — з милицями, у 6 — з тростиною. Строки фіксації становили від 3 до 5 міс. Усі хворі були задоволені отриманим результатом. Опороздатність кінцівок відновлена в ранні строки після лікування, що поліпшило соціальну адаптацію хворих [7].

Діабетична остеоартропатія — одна з найменш вивчених і складних для клініциста форм синдрому діабетичної стопи. Недостатня обізнаність та настороженість щодо ранніх ознак діабетичної остеоартропатії призводять до значної затримки з установленням правильного діагнозу, відсутності своєчасного лікування і несприятливого результату для стопи і пацієнта [8—10]. Особливості розвитку цієї патології ускладнюють не лише діагностику, а й систематизацію випадків вдалого та невдалого лікування. Це також є причиною відсутності рандомізованих клінічних досліджень тактики лікування діабетичної остеоартропатії, тому клінічні рекомендації ґрунтуються переважно на думці експертів, а не на науково обґрунтованих доказах [11—13]. Індивідуальна розвантажувальна пов'язка в поєднанні з повною відсутністю опори на уражену кінцівку є найефективнішим способом лікування [14].

ВИСНОВКИ

Застосування іммобілізувальних пов'язок зі Scotchcast/Softcast на завершальному етапі після малотравматичного артродезування з фіксацією кільцевими фіксаторами у хворих з діабетичними артропатіями гомілковостопного суглоба була безпечною.

Використання іммобілізувальних пов'язок зі Scotchcast/Softcast дало змогу відновити опороздатність кінцівок у ранні строки лікування, що поліпшило соціальну адаптацію хворих.

Отримані результати свідчать про перспективність запропонованої тактики та необхідність проведення додаткових досліджень.

Конфлікт інтересів: *Автори заперечують конфлікт інтересів при підготовці статті.*

Участь авторів: *концепція і дизайн дослідження — А. К. Рушай, В. В. Скиба, Ю. Л. Лисайчук; збір матеріалу — А. К. Рушай, В. С. Ковальчук, Ю. В. Хомут, А. А. Жагдаль; обробка матеріалу — В. С. Ковальчук, Ю. В. Хомут, А. А. Жагдаль; написання тексту — А. К. Рушай, Ю. Л. Лисайчук; статистичне опрацювання даних — А. К Рушай, А. А. Жагдаль; редагування тексту — А. К. Рушай.*

ЛІТЕРАТУРА/REFERENCES

1. Zhao HM, Diao JY, Liang XJ, Zhang F, Hao DJ. Pathogenesis and potential relative risk factors of diabetic neuropathic osteoarthropathy. J Orthop Surg Res. 2017;12(1):142. doi: 10.1186/s13018-017-0634-8.
2. Trieb K. The Charcot foot: pathophysiology, diagnosis and classification. Bone Joint J. 2016;98-B:1155-9. doi: 10.1302/0301-620X.98B9.37038. In Ukrainian.
3. Sanders LJ, Edmonds ME, Jeffcoate WJ. Who was first to diagnose and report neuropathic arthropathy of the foot and ankle: Jean-Martin Charcot or Herbert William Page? Diabetologia. 2013;56:1873-7. doi: 10.1007/s00125-013-2961-6.
4. La Fontaine J, Lavery L, Jude E. Current concepts of Charcot foot in diabetic patients. Foot (Edinb) 2016;26:7-14. doi: 10.1016/j.foot.2015.11.001.
5. Fauzi AA, Chung TY, Latif LA. Risk factors of diabetic foot Charcot arthropathy: a case-control study at a Malaysian tertiary care centre. Singap Med J. 2016;57:198-203. doi: 10.11622/smedj.2016074.

6. Milne TE, Rogers JR, Kinnear EM. et al. Developing an evidence-based clinical pathway for the assessment, diagnosis and management of acute Charcot neuro-arthropathy: a systematic review. J Foot Ankle Res. 2013;6:30. doi: 10.1186/1757-1146-6-30.
7. Рушай АК, Щадько АО, Чучварьов РВ, Колосова ТА, Статінова ВВ. Патент на корисну модель № u200507414. Спосіб артродезування гомілковостопного суглоба Пост. 25.07.2005. Надр. 15.03.2006. Бюл. № 3, 2006: 3.
8. Munson ME, Wrobel JS, Holmes CM, Hanauer DA. Data mining for identifying novel associations and temporal relationships with Charcot foot. J Diabetes Res. 2014;2014:214353. doi: 10.1155/2014/214353.
9. Kucera T, Shaikh HH, Sponer P. Charcot neuropathic arthropathy of the foot: a literature review and single-center experience. J Diabetes Res. 2016;2016:3207043. doi: 10.1155/2016/3207043.
10. Wukich DK, Sung W. Charcot arthropathy of the foot and ankle: modern concepts and management review. J Diabetes Complicat. 2009;23:409-26. doi: 10.1016/j.jdiacomp.2008.09.004.
11. Petrova NL, Shanahan CM. Neuropathy and the vascular-bone axis in diabetes: lessons from Charcot osteoarthropathy. Osteoporos Int. 2014;25:1197-207. doi: 10.1007/s00198-013-2511-6.
12. Blakytny R, Spraul M, Jude EB. Review: the diabetic bone: a cellular and molecular perspective. Int J Low Extrem Wounds. 2011;10:16-32. doi: 10.1177/1534734611400256.
13. Aragon-Sanchez J, Lazaro-Martinez JL, Hernandez-Herrero MJ. Triggering mechanisms of neuroarthropathy following conservative surgery for osteomyelitis. Diabet Med. 2010;27:844-7. doi: 10.1111/j.1464-5491.2010.03019.x.
14. Orlenko VL, Kravchuk MH. Role of proinflammatory cytokines in pathogenesis of arthropathies in patients with diabetes mellitus. Wiad Lek. 2020;73(11):2476-81. PMID: 33454686.

РЕЗЮМЕ

Двоетапна фіксація у лікуванні діабетичної артропатії гомілковостопного суглоба

А. К. Рушай, В. В. Скиба, Ю. С. Лисайчук , В. С. Ковальчук, Ю. В. Хомут, А. А. Жагдаль

Національний медичний університет імені О. О. Богомольця, Київ

Мета — поліпшити результати лікування діабетичних артропатій гомілковостопного суглоба шляхом застосування змінного кінцевого методу фіксації — функціональної іммобілізації напівжорсткими системами після артродезування з використанням кільцевих фіксаторів (КФ).

Матеріали та методи. Представлено досвід лікування 12 хворих з діабетичною остеоартропатією гомілковостопного суглоба. Після проведення артродезу і фіксації КФ здійснювали змінний остеосинтез пов'язками Scotchcast/Softcast. Застосування позавогнищевих КФ спице-стержньового типу першим етапом при малій травматичності мало переваги, але час фіксації до появи зрощення між великогомілковою і таранною кістками був значним, що спричинило зменшення жорсткості фіксації системи кістка-спиця і появу запалення в місцях виходу спиць. Це потребувало переходу на інші засоби фіксації, які б забезпечували можливість функціонального використання кінцівки. Нами використано функціональні пов'язки зі Scotchcast/Softcast, які накладали циркулярно, з ребрами жорсткості по бічних поверхнях, що давало змогу здійснювати опорну функцію кінцівки. Втручання (артродезування гомілковостопного суглоба) проводили під мультимодальним знеболюванням. Судинні порушення потребували проведення кровозбережуваної терапії (використання джгута та введення розчину транексамової кислоти) і профілактики мікротромбозів (призначення бімепарину). Для лікування діабетичної нейропатії та обмінних порушень призначали комплекси вітамінів групи В і С, препарати кальцію і вітаміну D_3, антиоксиданти.

Результати. Динаміка більшості досліджених показників згортальної–протизгортальної системи статистично значущо не відрізнялася (активований частковий тромбопластиновий час, протромбіновий час, міжнародне нормалізоване відношення, кількість тромбоцитів). Спостерігали тенденцію до зсуву показників до рекомендованої безпечної зони і навіть статистично значуще зниження рівня розчинних фібринмономерних комплексів (R_2= 0,9494).

Висновки. Застосування іммобілізувальних пов'язок зі Scotchcast/Softcast у хворих з діабетичними артропатіями було безпечним після артродезування і фіксації КФ. Ця тактика дала змогу відновити опороздатність кінцівок у ранні строки лікування, що поліпшило соціальну адаптацію хворих.

Ключові слова: діабетична артропатія гомілковостопного суглоба, двоетапна фіксація.

РЕЗЮМЕ

Двухэтапная фиксация в лечении диабетической артропатии голеностопного сустава

А. К. Рушай, В. В. Скиба, Ю. С. Лисайчук, В. С. Ковальчук, Ю. В. Хомут, А. А. Жагдаль

Национальный медицинский университет имени А. А. Богомольца, Киев

Цель — улучшить результаты лечения диабетических артропатий голеностопного сустава путем применения переменного конечного метода фиксации — функциональной иммобилизации полужесткими системами после артродезирования с использованием кольцевых фиксаторов (КФ).

Материалы и методы. Представлен опыт лечения 12 больных с диабетической остеоартропатией голеностопного сустава. После проведения артродеза и фиксации КФ осуществляли переменный остеосинтез повязками Scotchcast / Softcast. Применение внеочагового КФ спицестержневого типа первым этапом при малой травматичности имело преимущества, но время фиксации к появлению сращения между большеберцовой и таранной костями было значительным, что привело к уменьшению жесткости фиксации системы кость-спица и появлению воспаления в местах выхода спиц. Это потребовало перехода на другие средства фиксации, обеспечивающие возможность функционального использования конечности. Нами использованы функциональные повязки со Scotchcast/Softcast, которые накладывали циркулярно, с ребрами жесткости по боковым поверхностям, что позволяло осуществлять опорную функцию конечности. Вмешательства (артродезирования голеностопного сустава) проводили под мультимодальным обезболиванием. Сосудистые нарушения требовали проведения кровесберегающей терапии (использование жгута и введение раствора транексамовой кислоты) и профилактики микротромбозов (назначение бимепарина). Для лечения диабетической нейропатии и обменных нарушений назначали комплексы витаминов группы В и С, препараты кальция и витамина D_3, антиоксиданты.

Результаты. Динамика большинства исследованных показателей сворачивающей-противосворачивающей системы статистически значимо не отличалась (активированное частичное тромбопластиновое время, протромбиновое время, международное нормализованное отношение, количество тромбоцитов). Наблюдалась тенденция к смещению показателей рекомендованной безопасной зоны и даже статистически значимое снижение уровня растворимых фибринмономерных комплексов ($R^2 = 0,9494$).

Выводы. Применение иммобилизационных повязок со Scotchcast/Softcast у больных с диабетической артропатией было безопасным после артродезирования и фиксации КФ. Эта тактика позволила восстановить опороспособность конечностей в ранние сроки лечения, улучшило социальную адаптацию больных.

Ключевые слова: диабетическая артропатия голеностопного сустава, двухэтапная фиксация.

ABSTRACT

Two-stage fixation in the treatment of diabetic arthropathy of the ankle

A. K. Rushai, V. V. Skiba, Yu. L. Lisaychuk, V. S. Kovalchuk, Yu. V. Khomut, A. A. Jagdal

Department of Surgery, Anesthesiology and Intensive Care of Postgraduate Education of A. A. Bogomolets National Medical University, Kiev

Aim — to improve the results of treatment of diabetic anklearthropathies by using the final method of fixation by semi-rigid systems after arthrodesis and the use of extrafocal ring fixators (RF).

Materials and methods. The authors presented own experience of treatment of 12 patients with diabeticankle osteoarthropathy. After arthrodesis and fixation with RF, the alternating osteosynthesis was performed with Scotchcast/Softcast bandages.

The use of extrafocal RF of the needle-rod type in the first stage with low trauma wasadvantageous, however the time of fixation before the appearance of the fusion between the tibia and talus was significant, which led to a decrease in the rigidity of the fixation of the bone-needle system and development of inflammation at the exit of the spokes. This required the transition to other means of fixation, which would provide the possibility of functional use of the limb. The authors used Scotchcast/Softcast functional bandages, applied circularly, with stiffeners on the lateral surfaces, which allowed to carry out the supporting function of the limb.

Interventions (arthrodesis of the ankle joint) were performed under multimodal analgesia. Vascular disorders required hematopoietic therapy (use of a tourniquet and administration of tranexamic acid solution) and bemiparin administrationfor

microthrombosisprevention. Treatment of diabetic neuropathy and metabolic disorders was carried out by prescribing vitamin B and C, drugs Ca and vitamin D_3, antioxidants.

Results. The dynamics of the most examined indicators of the coagulation — anticoagulation system did not differ significantly (activated partial thromboplastic time, prothrombin time, international normalized ratio, platelet quantity). There was a tendency to shift the indicators to the recommended safe zone and even a significant decrease in the level of soluble fibrin monomer complexes (R_2= 0.9494).

Conclusions. The use of Scotchcast/Softcast immobilizing bandages in patients with diabetic arthropathy was safe after arthrodesis and RF fixation. This strategy allowed to restore limb capacity in the early stages of treatment, which improved the social adaptation of patients.

Keywords: diabetic arthropathy, ankle joint, two-stage fixation.

Дата надходження до редакції 11.03.2021 р.
Дата рецензування 06.04.2021 р.
Дата підпису статті до друку 11.05.2021 р.