УДК 616.379-008.64+612.015+547.295.96-089

ОБОСНОВАНИЕ ИСПОЛЬЗОВАНИЯ ЖИРОВОЙ ТКАНИ ДЛЯ ХИРУРГИЧЕСКОГО ЛЕЧЕНИЯ ОБШИРНЫХ ПОСЛЕОПЕРАЦИОННЫХ РАНЕВЫХ ДЕФЕКТОВ СТОП У БОЛЬНЫХ САХАРНЫМ ДИАБЕТОМ

Н.В. Свиридов, А.Е. Голодников

Украинский научно-практический центр эндокринной хирургии, трансплантации эндокринных органов и тканей МЗ Украины, г. Киев

Свиридов Николай Васильевич
доктор мед. наук, главный научный сотрудник отдела эндокринной хирургии, заведующий отделением диабетической стопы
01021, м. Киев, Кловский спуск, 13-А
тел./факс: (044) 253-66-26
E-mail: sviridovnik@yandex.ru

Голодников Андрей Евгеньевич
врач-хирург отделения диабетической стопы

ВЕДЕНИЕ

Эффективность лечения длительно незаживающих ран нижних конечностей у больных сахарным диабетом (СД) обусловлена уровнем местной резистентности тканей, различной степенью бактериальной обсемененности и сосудистой недостаточности, тяжестью хронического воспалительного процесса, площадью и глубиной деструктивных процессов на стопе [2, 10]. С целью сохранения опорной функции ноги выбор оптимальной хирургической тактики у пациентов с синдромом диабетической стопы (СДС) как на ранних этапах лечения, так и при окончательном устранении послеоперационных раневых дефектов представляет до конца не решенную клиническую проблему и требует использования новых научных подходов [1, 3, 12].

Если технические вопросы выполнения оперативных вмешательств у больных СДС на сегодня достаточно хорошо разработаны и решены, то тактические решения по стимуляции заживления ран, их пластическому закрытию преимущественно в раннем послеоперационном периоде вызывает у хирургов глубокую озабоченность и множество проблем. С клинической точки зрения, чрезвычайно важным представляется поиск критериев для адекватной оценки течения раневого процесса и выбора оптимальной хирургической тактики после первичных операций на стопе для снижения уровня ампутаций.

В этом аспекте, для стабилизации деструктивного процесса нами предложен способ хирургического лечения глубоких и обширных послеоперационных раневых дефектов стоп посредством их временной тампонады аутотрансплантатом в виде кожно-жирового лоскута (КЖЛ) [5], заготовленного с передней брюшной стенки больного в момент основного радикального оперативного вмешательства на стопе. Для широкого клинического применения этого способа необходимы как доказательная клиническая база, так и патогенетически обоснованные рекомендации по его использованию с учетом выводов, полученных при изучении особенностей патогенеза раневого процесса у больных СД и выявленных закономерностей в его молекулярных механизмах развития.

Целью данной работы стал поиск объективных критериев для определения показаний, оптимальных сроков выполнения кожно-жировой пластики послеоперационных ран стопы и оценки ее эффективности у больных СД.

МАТЕРИАЛ И МЕТОДЫ

В исследование включено 120 оперированных пациентов СД с гнойно-некротическими формами СДС, соответствующими по классификации PEDIS условиям $P_{1-2}E_{1-2}D_{2-3}I_{2-3}$. Пациенты проходили лечение в Украинском научно-практическом центре эндокринной хирургии, трансплантации

эндокринных органов и тканей МЗ Украины и до 2014г. – в Донецком городском центре диабетической стопы.

После первичной хирургической обработки (ХО) деструктивного очага, вскрытия гнойника и последующих этапных некрэктомий и секвестрэктомий в течение 3-5 суток оценивали площадь (E_1 <6 см^2; E_2 >6 см^2) и глубину послеоперационных раневых дефектов тканей (D_{2-3}). В последующем были сформированы 2 клинические группы больных: 1 группа – 44 пациента (группа сравнения), у которых после первичных операций на стопе при образовавшихся обширных раневых дефектах проводилось традиционное ведение послеоперационного периода, и 2 группа – 76 больных (основная группа), которым на 5-7 сутки после первичной ХО выполнялась основная радикальная операция на стопе («малые» операции или дистальные ампутации) с последующей тампонадой КЖЛ обширных и глубоких послеоперационных раневых дефектов (E_2D_3). Все больные в группах были репрезентативны по возрасту и полу, уровню гликемии, характеру сопутствующей патологии и степени выраженности деструктивных процессов на стопе. Степень диабетической полинейропатии (S), ишемии (P) и инфицированности (I) нижних конечностей в группах значимо не отличались. Контрольную группу составили 28 пациентов с гнойно-некротическими поражениями стоп (флегмоны и абсцессы) соответствующей площади и глубины, не страдающих СД.

Для выяснения причин незаживления ран в послеоперационном периоде мы перенесли акценты на исследование молекулярных механизмов патогенеза раневого процесса. Параллельно после «малых операций» на стопе или дистальных ампутаций оценивали реактивность клеток в пораженных тканях путем расчета тирозинкиназного индекса (ТКИ – соотношение активности тирозинкиназы к активности тирозинфосфатазы) [6]. В последующем на разных этапах лечения (5-10 и 15 сутки после операции) радиоиммунным методом исследовали содержание интерлейкинов (ИЛ-1β, ИЛ-4), фактора некроза опухолей (ФНО-α), интерферона (ИФН-γ) в плазме крови, на основании чего рассчитывали интерцитокиновый коэффициент (ИЦК) – отношение относительного прироста (в %) уровня цитокинов фазы повреждения (ИЛ-1β и ФНО-α) к приросту уровня цитокинов фазы пролиферации и ремоделирования (ИФН-γ и ИЛ-4) по сравнению с исходными на момент поступления пациента, что может отражать реактивность системных механизмов, ограничивающих фазу альтерации в ране и индуцирующих пролиферативные процессы. ИЦК рассчитывали по формуле:

$$\text{ИЦК} = \frac{\Delta\text{ИЛ-1}\beta + \Delta\text{ФНО-}\alpha}{\Delta\text{ИФН-}\gamma + \Delta\text{ИЛ-4}}$$

Полученные данные обрабатывали статистически с использованием пакета компьютерных прикладных программ «Statistika».

РЕЗУЛЬТАТЫ

Анализ значений ТКИ на момент поступления в клинику больных основной группы позволил выявить недостоверные различия этого показателя у пациентов СД группы сравнения. Характерным для больных СД двух групп было снижение значений ТКИ на 54-90% (p <0,01) по сравнению с контролем (ТКИ у них составил 2,77 ед.), причем степень снижения индекса отрицательно коррелировала с тяжестью гнойно-некротических изменений в тканях стопы (площадью и глубиной раневого дефекта). Ранее нами было установлено, что ТКИ служит информативным критерием индивидуальной реактивности клеток и соответственно прогноза заживления раны, поскольку отражает чувствительность клетки к факторам, стимулирующим процессы пролиферации, дифференцировки, миграции и межклеточные взаимодействия в поврежденных тканях [7, 14].

На основании данного факта для остановки деструктивного процесса на стопе и стимуляции заживления ран у пациентов 2-й основной группы с максимально низкими значениями ТКИ через 5-7 суток с момента поступления в стационар проводилась кожно-жировая пластика послеоперационных раневых дефектов стоп (фото 1, 2, 3). Аргументами для использования КЖЛ послужили научно обоснованные факты о том, что жировая ткань лоскута не только создает благоприятные (анаэробные) условия для активации фибробластов раны, но и является источником биологически активных веществ, модулирующих течение раневого процесса [4]. Адипоциты лоскута способны секретировать лептин, стимулирующий местный иммунитет, остеогенез и ангиогенез, а адипокины обладают

Рис. 1.

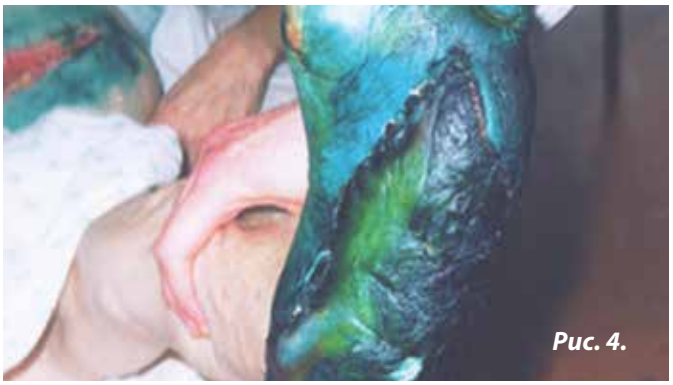
Рис. 4.

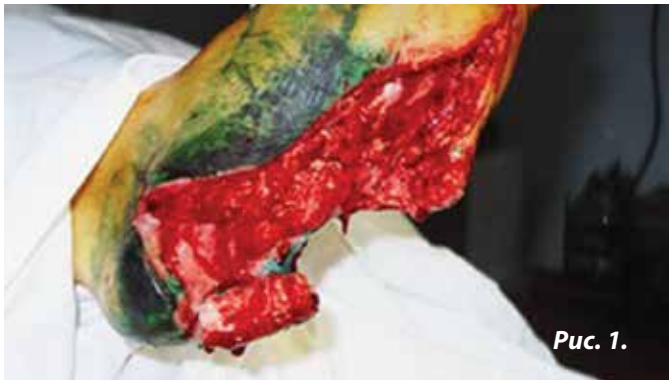
Рис. 1.

Рис. 5.

Рис. 3.

непосредственным влиянием на пролиферацию клеток-мишеней [9, 11]. В дальнейшем, в течение 3-5 недель после тампонады раневого дефекта жировой тканью и успешного выполнения ею своей временной функции, мумифицированный КЖЛ (фото 4) поэтапно удалялся, а целостность гранулирующей поверхности восстанавливали путем традиционных видов аутодермопластик или в сочетании с дермальным эквивалентом, представляющим аутофибробласты в коллагеновом геле [15]. Конечный вид раны в отдаленном периоде через 4 месяца представлен на фото 5.

В 1-й группе пациентов, где проводилось традиционное хирургическое лечение без использования КЖЛ, удельный вес больных с эффективным заживлением был невысоким и

Таблиця 1

Исходное содержание цитокинов (пкг/мл) в плазме крови больных с СДС, M±m

Группа пациентов	ИЛ-1β	ИЛ-4	ФНО-α	ИФН-у
Контроль (n=28)	807,72±20,59	8,54±0,73	23,46±2,29	45,27±4,15
1-я (n=44)	526,60±18,95**	3,77±0,19***	96,87±5,06***	10,41±0,89***
2-я (n=76)	554,32±39,81*	3,56±0,42***	118,80±8,93***	9,76±1,01***

Примечания: ** p <0,05 – достоверность различия показателя по сравнению с данными контрольной группы; ** p <0,01 – достоверность различия показателя по сравнению с данными контрольной группы; *** p <0,001 – достоверность различия показателя по сравнению с данными контрольной группы.*

составил 33-41%, причем сроки заживления ран были длительными и составили в среднем 2,5-3,2 месяца с выполнением повторных или многократных операций и в 16% случаев – высоких ампутаций.

Анализ клинической эффективности жировой пластики послеоперационных ран у пациентов 2-й группы продемонстрировал преимущества разработанного способа. У подавляющего большинства пациентов основной группы (68 человек, что составило 89,5%) данный способ лечения оказался эффективным (сокращение сроков заживления ран до 1,5-2 месяцев, в 4 раза снижение количества повторных операций и до 4,2% высоких ампутаций), что значительно превышает частоту благоприятных исходов по сравнению с традиционными способами лечения. Нами отмечено – чем радикальнее выполнена ХО первичного гнойно-некротического очага у пациентов с низкими значениями ТКИ, тем выше была эффективность последующего использования жировой ткани на кожном лоскуте.

У 8 пациентов (10,5%) отмечалась низкая эффективность данного способа лечения – отторжение жирового трансплантата с обнажением костных обпилов и отсутствием грануляций на дне раны, продолжением деструктивного процесса на стопе. Это были больные с низкими показателями реактивности организма на фоне хронической критической ишемии стопы, им пришлось выполнить высокие ампутации на уровне голени.

Изначально схожие низкие по сравнению с контролем значения ТКИ у больных двух групп и различная эффективность хирургического лечения побудили нас к изучению других факторов, регулирующих течение раневого процесса у пациентов с СД. Таковыми можно считать широко

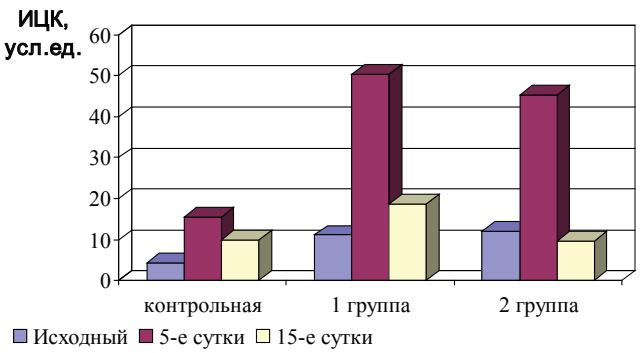

Рис. 1. *Динамика значений ИЦК у пациентов с эффективным заживлением тканевых дефектов.*

изучаемый при СД класс цитокинов, поскольку они регулируют межклеточные взаимодействия, специфичные для каждой фазы раневого процесса [8, 13].

Динамика плазменных уровней цитокинов была сходной в основной и группе сравнения. Так для пациентов 1-й группы на момент поступления в стационар были характерны низкие значения содержания ИЛ-1β, ИЛ-4 и ИФН-у, лишь уровень ФНО-α был достоверно высоким по сравнению с контрольной группой (на 312,92%, p <0,001). Так, содержание ИЛ-1β оказалось ниже контрольных значений на 34,8%, ИЛ-4 – на 55,86%, ИФН-у – на 77,01% (p <0,01) (табл. 1).

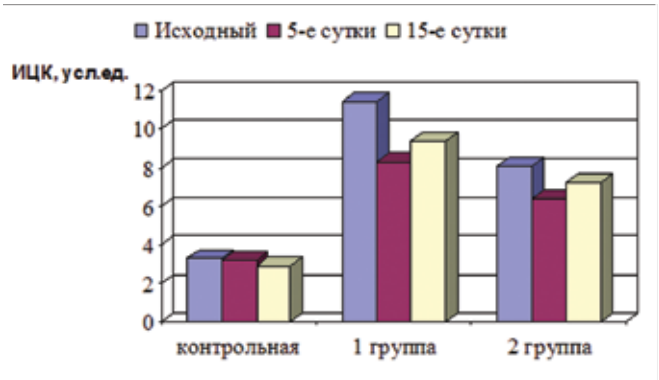

Рис. 2. *Динамика значений ИЦК у пациентов с неэффективным заживлением раневых дефектов.*

Во 2-й группе пациентов максимальный прирост имел место для уровня ФНО-α, который составил 406,39% (p <0,001). Содержание остальных цитокинов было минимальным и составило для ИЛ-1β, ИЛ-4 и ИФН-у соответственно 68,63%, 41,68% и 21,56% (p <0,05). ИЦК у больных 1-й и 2-й групп с обширными и глубокими тканевыми дефектами был ниже контрольного – соответственно на 58,7% и 33,6%. Последний факт может отражать метаболические изменения продукции цитокинов, связанные с основным заболеванием.

Проведение ХО деструктивного очага у пациентов 1-й группы сопровождалось однонаправленными сдвигами уровней цитокинов – они повышались по сравнению с исходными. Прирост ИЛ-1β составил 34,75% по сравнению с исходным, ФНО-α – 17,43%, ИЛ-4 – 67,37%, а ИФН-γ – 151,01%. У больных 2-й группы после однократных и повторных некрэктомий прирост уровней ИЛ-4 и ИФН-γ составил соответственно 76,12% и 129,2% (p <0,001), тогда как содержание ИЛ-1α и ФНО-β практически

не изменялось по сравнению с исходным уровнем.

Анализ динамики ИЦК у больных с различной эффективностью лечения продемонстрировал следующую закономерность. Так, у пациентов с эффективным лечением значения ИЦК после ХО повышались в среднем в 3,4-4,5 раза по сравнению с таковым при поступлении в основном за счет увеличения плазменного содержания ИЛ-1α и ФНО-β (рис. 1). Причем, прирост продукции ИЛ-1α и ФНО-β свидетельствовал об усугублении альтеративных процессов и распространении деструктивных изменений в ране. На этом фоне инертность ИЛ-4 и ИФН-γ может служить доказательством низкой реактивности и/или низкой резервной мощности провоспалительных факторов, связанной с длительной персистенцией хронического воспаления и наличием глубоких тканевых дефектов.

В противоположность этому, у больных с различными по площади, но глубокими тканевыми дефектами при неэффективном лечении после ХО ИЦК снижался и сохранялся ниже исходного до 15-х суток (рис. 2). Такая динамика коэффициента была обусловлена значимым приростом уровня противовоспалительных цитокинов после ХО на фоне относительно стабильной суммы провоспалительных факторов. Реакцию ИЛ-4 и ИФН-γ можно расценивать как подготовку к переходу раневого процесса ко второй стадии (пролиферации), а снижение уровней ИЛ-1α и ФНО-β отражало уменьшение степени тканевой деструкции вследствие очищения раны.

В 10,5% случаев у больных кожно-жировая пластика была малоэффективной и завершалась радикальными операциями (малыми или большими ампутациями нижней конечности). При этом значения ИЦК были низкими и оставались значимо низкими по сравнению с исходными в процессе наблюдения.

Таким образом, с позиций патогенеза хронического гнойного воспаления на фоне СД у больных с деструктивными поражениями стоп активность тирозинкиназной системы, а также особенности взаимоотношений цитокинов, реализующих альтерацию и пролиферацию в ране, могут быть факторами, отражающими степень изменения клеточной реактивности организма, и, соответственно модуляторами течения раневого процесса. Учитывая различную индивидуальную реактивность организма у оперированных больных СД и специфические интерцитокиновые взаимоотношения, эффективность заживления послеоперационных ран и готовность их к последующим вариантам пластического закрытия оказалась различной, что определяет целесообразность широкого использования в клинической практике жировой ткани в виде КЖЛ.

ВЫВОДЫ

1. Использование жировой ткани в виде аутотрансплантата (КЖЛ) позволяет остановить деструктивный процесс на стопе у оперированных больных СД и служит основой для заживления обширных и глубоких послеоперационных раневых дефектов стоп.

2. Показаниями для кожно-жировой пластики послеоперационных раневых дефектов служат большая площадь и глубина деструктивных изменений тканей стопы на фоне низких показателей резистентности организма (значений ТКИ ниже 50% от контрольного).

3. Тампонаду обширного или глубокого послеоперационного раневого дефекта жировой тканью целесообразно проводить через 3-5 суток после первичной операции на стопе.

3. Прогноз эффективности заживления ран после пластики КЖЛ может строиться на динамике значений ИЦК после укрытия жировой тканью раны.

4. Снижение значений ИЦК на фоне угнетенной тирозинкиназной системы после ХО у больных СД является неблагоприятным признаком течения заболевания, проявляется низкой эффективностью послеоперационного заживления ран и также является показанием для их временной биологической тампонады КЖЛ.

5. После выполнения раневого дефекта грануляционной тканью через 1-1,5 месяца после тампонады проводилось аутодермальное восстановление кожных покровов (3-й этап хирургического лечения), что, в итоге, позволило в 4 раза сократить количество высоких ампутаций и сохранить опорную функцию ноги.

ЛИТЕРАТУРА

1. *Грекова Н. М.* Хирургия диабетической стопы / Н. М. Грекова, В. Н. Бордуновский. – М: «МЕДПРАКТИКА-М», 2009. – 188 с.
2. *Дедов И. И.* Алгоритмы специализированной медицинской помощи больным сахарным диабетом / И. И. Дедов, М. В. Шестакова. – М, 2013. – 120 с.
3. Клинические рекомендации по диагностике и

лечению синдрома диабетической стопы / [Г. Р. Галстян, А. Ю. Токмакова, Д. Н. Егорова и др.]. // Раны и раневые инфекции. Журнал им. проф. Б. М. Костюченка. – 2015. – Т. 2, №3. – С. 63–84.
4. К проблеме патогенеза метаболического синдрома. Жировая ткань и маркеры острой фазы воспаления / И. К. Кондаков, С. Н. Коваль, И. А. Снегурская, В. Ю. Гальчинская. // Артериальная гипертензия. – 2009. Т. 3, – №5. – С. 111–115.
5. Патент 4969 Україна. МПК А61В10/00. Спосіб хірургічного лікування ускладнених форм діабетичної ступні / Антонюк С. М., Свиридов Н. В., Ахрамєєв В. Б., Головня П. Ф., Андрієнко І. Б., Голодніков А. Є.; опубл. 15.02.2005, Бюл. №2.
6. Патент 10610 Україна, МПК А61В10/00. Спосіб прогнозування репарації шкіри / заявники Барінова М. Е., Бондаренко Н. М., Свиридов М. В.; власник патенту Донецький державний медичний університет ім. М. Горького МОЗ України. – № 200504994 ; заявл. 10.06.2005 ; опубл. 05.11.2005, Бюл. № 11.
7. Прогнозирование течения раневого процесса у больных с синдромом диабетической стопы / Н. В. Свиридов, С. М. Антонюк, Н. Н. Бондаренко, М. Э. Баринова. // Клінічна хірургія. – 2006. – №11/12. – С. 88–89.
8. *Свиридов Н. В.* Изменения профиля цитокинов при гнойно-некротических процессах на стопе у больных сахарным диабетом / Н. В. Свиридов // Клінічна хірургія. – 2009. – №11/12. – С. 76-77.
9. *Beltowski J.* Apelin and visfatin: Unique "beneficial" adipokines upregulated in obesity? / J. Beltowski // Med Sci Monit – 2006. – Vol. 12., N 6. – P. RA112–RA119.
10. International Working Group on the Diabetic Foot. The 2015 IWGDF guidance documents on prevention and management of foot problems in diabetes: development of an evidence-based global consensus / K. Bakker, J. Apelqvist, B. A. Lipsky, J. J. Van Netten. // Diabetes Metab Res Rev. – 2016. – Suppl. 1. – P. 2–6.
11. Adiponectin and the metabolic syndrome: mechanisms mediating risk for metabolic and cardiovascular disease / C. Lara-Castro, Y. Fu, B. H. Chung, W. T. Garvey. // Curr Opin Lipidol. – 2007. – Vol. 18, N 3. – P. 263–270.
12. Diabetic foot disease: moving from roadmap to journey / [B. A. Lipsky, J. Apelqvist, K. Bakker та ін.]. // Lancet Diabetes Endocrinol. – 2015. – Vol. 3, N 9. – P. 674–675.
13. *Sviridov M.V.* Estimation of factors of reparation in different outcomes of wound healing in cases of diabetic foot syndrome / M. V. Sviridov, M. B. Gorobeiko // IX meeting of the DFSG (Diabetic Foot Study Group of the EASD) (17-19 September, Uppsala, Sweden). – 2010. – P. 22.
14. *Svyrydov M.* Pathogenetic criteria of differentiation tactics at surgical treatment of purulent necrotic wounds in patients with diabetic foot / M. Svyrydov, N. Bondarenko, S. Bolgarska // The European Association for the Study of Diabetes: Abstract Volume 46th Annual Meeting (20-24 September, Stockholm, Sweden). – 2010. – P. 463–464.
15. *Svyrydov M.* Autodermoplastic plus cell-tissue technology in treatment of spacious post-surgery foot wounds of patients with diabetes mellitus / M. Svyrydov, M. Gorobeiko. // EWMA Journal. – 2011. – Vol. 11, N 2. – P. 291.

REFERENCES

1. Grekova NM, Bordunovskiy VN. Khirurgiya diabeticheskoy stopy [Surgery of diabetic foot]. Moscow: "Medpraktika-M"; 2009. 188 p. Russian.
2. Dedov II, Shestakova MV. Algoritmy spetsializirovannoy meditsinskoy pomoshchi bolnym sakharnym diabetom [Algorithms of specialized medical care for diabetes mellitus sufferers]. Moscow: 2013. 120 p. Russian.
3. Galstyan GR, Tokmakova AYu, Egorova DN, et al. [Clinical guidelines for diagnosis and treatment of diabetic foot syndrome]. Wounds and Wound Infections. The prof. B.M. Kostyuchenko Journal. 2015;2(3):63-84. Russian.
4. Kondakov IK, Koval SN, Snegurskaya IA, Galchinskaya VYu. [Concerning the problem of pathogenesis of metabolic syndrome. Adipose tissue and markers of acute phase inflammation]. Arterialnaya gipertenziya. 2009;3(5):111-115. Russian.
5. Antonyuk SM, Svyrydov NV, Akhrameev VB, Golovnya PF, Andriienko IB, Holodnikov AYe, inventors. Sposib khirurhichnoho likuvannya uskladnenykh form diabetychnoi stopy [Method of surgery treatment of complicated diabetic foot forms]. Ukrainian patent. UA 4969. 2005 Feb 15.
6. Barinova ME, Bondarenko NN, Svyrydov MV, inventors; Donetskii derzhavnyi medychnyi universytet im. M. Gorkogo MOZ Ukrainy, assignee. Sposib prohnozuvannya reparatsii shkiry [Method of prediction of skin reparation]. Ukrainian patent. UA 10610. 2005 May 11.

7. Sviridov NV, Antonyuk SM, Bondarenko NN, Barinova ME. [Predicting of the course of wound process in patients with diabetic foot syndrome]. Klinichna Khirurhiia. 2006;11/12:88-89. Russian.

8. Sviridov NV. [Cytokine profile changes in purulent-necrotic processes on the foot in diabetes mellitus sufferers]. Klinichna Khirurhiia. 2009;11/12:76-77. Russian.

9. Beltowski J. Apelin and visfatin: Unique "beneficial" adipokines upregulated in obesity? Med Sci Monit. 2006 Jun;12(6):RA112-119. Epub 2006 May 29.

10. Bakker K, Apelqvist J, Lipsky BA, Van Netten JJ; International Working Group on the Diabetic Foot. The 2015 IWGDF guidance documents on prevention and management of foot problems in diabetes: development of an evidence-based global consensus. Diabetes Metab Res Rev. 2016 Jan;32 Suppl 1:2-6. doi: 10.1002/dmrr.2694.

11. Lara-Castro C, Fu Y, Chung BH, Garvey WT. Adiponectin and the metabolic syndrome: mechanisms mediating risk for metabolic and cardiovascular disease. Curr Opin Lipidol. 2007 Jun;18(3):263-270.

12. Lipsky BA, Apelqvist J, Bakker K, van Netten JJ, Schaper NC. Diabetic foot disease: moving from roadmap to journey. Lancet Diabetes Endocrinol. 2015 Sep;3(9):674-5. doi: 10.1016/S2213-8587(15)00252-1. Epub 2015 Aug 3.

13. Sviridov MV, Gorobeiko MB. Estimation of factors of reparation in different outcomes of wound healing in cases of diabetic foot syndrome. IX meeting of the DFSG (Diabetic Foot Study Group of the EASD); 17-19 September 2010; Uppsala Castle, Uppsala, Sweden. 22 p.

14. Svyrydov M, Bondarenko N, Bolgarska S. Pathogenetic criteria of differentiation tactics at surgical treatment of purulent necrotic wounds in patients with diabetic foot. The European Association for the Study of Diabetes: Abstract Volume 46th Annual Meeting; 20-24 September 2010; Stockholm, Sweden. p. 463-464.

15. Svyrydov M, Gorobeiko M. Autodermoplastic plus cell-tissue technology in treatment of spacious post-surgery foot wounds of patients with diabetes mellitus. EWMA Journal. 2011;11(2):291.

РЕЗЮМЕ

Н.В. Свиридов, А.Е. Голодников

Обоснование использования жировой ткани для хирургического лечения обширных послеоперационных раневых дефектов стоп у больных сахарным диабетом

Цель исследования: поиск объективных критериев для определения показаний, оптимальных сроков выполнения кожно-жировой пластики послеоперационных ран стопы и оценки ее эффективности у больных сахарным диабетом (СД).

Материал и методы. Обследовано 120 пациентов с СД и деструктивными формами синдрома диабетической стопы, у которых после хирургической обработки в течение 3-5 суток оценивали площадь (E1 <6 см2; E2 >6 см2) и глубину послеоперационных раневых дефектов тканей (D2-3). Сформированы две клинические группы больных: 1-я группа – 44 пациента (группа сравнения), у которых проводилось традиционное лечение в послеоперационном периоде, и 2-я группа – 76 больных (основная группа), которым на 5-7 сутки после первичной хирургической обработки выполнялась основная радикальная операция на стопе с последующей кожно-жировой пластикой послеоперационных раневых дефектов (E2D3). Контрольную группу составили 28 пациентов с гнойно-некротическими поражениями стоп соответствующей площади и глубины, не страдающих СД.

У всех пациентов оценивали тирозинкиназную систему и цитокиновый фон с определением интегральных показателей в виде коэффициентов. Полученные данные обрабатывали статистически с использованием пакета компьютерных прикладных программ «Statistika».

Результаты. У 76 пациентов основной группы выявили высокую клиническую эффективность применения кожно-жировой пластики послеоперационных ран (сокращение сроков заживления ран до 1,5-2 месяцев и снижение частоты высоких ампутаций до 4,2%) по сравнению с традиционным лечением. Показаниями для применения кожно-жирового лоскута (КЖЛ) служили исходно низкие значения тирозинкиназного индекса (ТКИ) по сравнению группой сравнения и снижение интерцитокинового коэффициента (ИЦК) на пятые сутки после хирургической обработки деструктивного очага.

Выводы. Показаниями для использования кожно-жировой пластики послеоперационных раневых дефектов стоп могут служить большая площадь и глубина деструктивных изменений

тканей нижних конечностей на фоне низких значений ТКИ (ниже 50% от контрольного). Прогноз эффективности пластики КЖЛ может базироваться на динамике значений ИЦК после выполнения первичных хирургических вмешательств, что отражает реактивность системных механизмов, ограничивающих фазу альтерации в ране и индуцирующих пролиферативные процессы.

Ключевые слова: сахарный диабет, хирургическое лечение, кожно-жировой лоскут, тирозинкиназная система, цитокины.

РЕЗЮМЕ

М.В. Свиридов, А.Є. Голодніков

Обґрунтування застосування жирової тканини для хірургічного лікування поширених післяопераційних раневих дефектів стоп у хворих на цукровий діабет

Мета дослідження: пошук об'єктивних критеріїв для визначення показань, оптимальних термінів виконання шкірно-жирової пластики післяопераційних ран стопи та оцінки її ефективності у хворих на цукровий діабет (ЦД).

Матеріал і методи. Обстежено 120 пацієнтів з ЦД та деструктивними формами синдрому діабетичної стопи, у яких після хірургічної обробки протягом 3-5 діб оцінювали площу (E1 <6 см2; E2 >6 см2) і глибину післяопераційних раневих дефектів тканин (D2-3). Сформовано дві клінічні групи хворих: 1 група – 44 пацієнта (група порівняння), у яких проводилося традиційне лікування в післяопераційному періоді, і 2 група – 76 хворих (основна група), яким на 5-7 добу після первинної хірургічної обробки виконували основну радикальну операцію на стопі з подальшою шкірно-жировою пластикою післяопераційних раневих дефектів (E2D3). Контрольну групу склали 28 пацієнтів з гнійно-некротичними ураженнями стоп відповідної площі і глибини без ЦД.

У всіх пацієнтів оцінювали тирозинкіназну систему і цитокіновий фон з визначенням інтегральних показників у вигляді коефіцієнтів. Отримані дані обробляли статистично з використанням пакету комп'ютерних прикладних програм «Statistika».

Результати. У 76 пацієнтів основної групи виявили високу клінічну ефективність застосування шкірно-жирової пластики післяопераційних ран (скорочення термінів загоєння ран до 1,5-2 місяців і зниження кількості високих ампутацій до 4,2%) порівняно з традиційним лікуванням. Показаннями для застосування шкірно-жирового клаптя (ШЖК) слугували початково низькі значення тирозинкіназного індексу (ТКІ) в порівнянні з контрольною групою і зниження інтерцитокінового коефіцієнта на п'яту добу після хірургічної обробки деструктивного вогнища.

Висновки. Показаннями для використання шкірно-жирової пластики післяопераційних раневих дефектів стоп можуть слугувати велика площа і глибина деструктивних змін тканин нижніх кінцівок на тлі низьких значень тирозин-кіназного індексу (нижче 50% від контрольного). Прогноз ефективності пластики ШЖК може базуватися на динаміці значень інтерцитокінового коефіцієнта після виконання первинних хірургічних втручань, що відображає реактивність системних механізмів, які обмежують фазу альтерації в рані та індукують проліферативні процеси.

Ключові слова: цукровий діабет, хірургічне лікування, шкірно-жировий клапоть, тирозинкіназна система, цитокіни.

SUMMARY

Svyrydov MV, Golodnikov AYe

The rationale for use of adipose tissue graft for the surgical treatment of spacious postoperative wound defects on the foot in diabetic patients

Objective: to search for objective criteria to determine the indications, optimal timing of dermal-fat postoperative wound plastic on the foot and evaluate its effectiveness in patients with diabetes mellitus (DM).

Material and methods. We examined 120 patients with DM and destructive forms of diabetic foot syndrome. Area (E1 <6 cm2; E2 >6 cm2) and depth (D2-3) of postoperative wound tissue defects were estimated within 3-5 days after surgical treatment. We formed two clinical groups: 1-st group – 44 patients (group of comparison), who underwent conventional treatment in the postoperative period and 2-nd group – 76 patients (the main group), implemented by the main radical surgery on the foot on 5-7 day after the primary debridement with subsequent skin-fat plastic of postoperative wound defects (E2D3). The control group consisted of 28 patients with purulent-necrotic lesions of the respective area and depth not suffering from DM.

In all patients tyrosine kinase system and cytokine background were evaluated with definition of integral parameters in the form of coefficients. The data were

processed statistically using the computer applied programs "Statistika".

Results. In 76 patients of the main group we have revealed high clinical efficiency of the skin-fat grafting of postoperative wounds (reduction of the time of wound healing to 1.5-2 months and the reduction of the frequency of high amputations to 4.2%) compared with the conventional treatment. Indications for application of the skin-fat flap (SFF) were initially low values of tyrosine kinase index (TKI) compared to the comparison group and the reduction of intercytokine coefficient (ICC) on the fifth day after the surgical treatment of the destructive lesion.

Conclusions. A large area and depth of destructive tissue changes of the lower extremities at the background of low values of TKI (below 50% of control) could serve as indication for use of skin-fat grafting in postoperative wound defects. Efficacy prognosis of skin-fat plastic could be based on the dynamics of the values of ICC after primary surgical treatment, which reflects the reactivity of the systemic mechanisms that limit the alteration phase in the wound and induce proliferative processes.

Key words: diabetes mellitus, surgical treatment, skin-fat flap, tyrosine kinase system, cytokines.

Дата надходження до редакції 17.11.2016 р.