СУЧАСНІ ЕНДОСКОПІЧНІ МЕТОДИ ЛІКУВАННЯ ОЖИРІННЯ

С.М. Ткач, Ю.Г. Кузенко
Український науково-практичний центр ендокринної хірургії, трансплантації ендокринних органів і тканин МОЗ України, м. Київ

Ткач Сергій Михайлович
д-р мед. наук, проф.,
відділ профілактики та лікування цукрового діабету
01021, м. Київ, Кловський узвіз, 13-А
Тел./факс: (044) 253-66-26
E-mail: tkachsergio@yahoo.com

Кузенко Юрій Геннадійович
доктор мед. наук, професор
Завідувач відділенням ендоскопічної діагностики Українського науково-практичного центру ендокринної хірургії, трансплантації ендокринних органів і тканин МОЗ України
01021 м. Київ, Кловський узвіз, 13-А,
Тел.: (044) 254-34-80

Поширеність ожиріння в усьому світі продовжує зростати загрозливими темпами. За останні 40 років (з 1975 по 2014 рр.) кількість людей, які страждають ожирінням, зросла з 105 до 641 млн осіб, причому частка гладких чоловіків за цей час потроїлася, а жінок – подвоїлася. Згідно з висновками дослідників, число людей у світі, які страждають на ожиріння, перевищило число жителів планети з недостатньою вагою. Якщо нинішня тенденція збережеться, то до 2025 р. ожирінням будуть страждати 18% чоловіків і 21% жінок [6, 11]. Паралельно із збільшенням поширеності ожиріння зростає і поширеність пов'язаної з ним коморбідної патології, включаючи гіпертензію, цукровий діабет 2 типу, дисліпідемію, ішемічну хворобу серця, інсульти, синдром апное вві сні, остеоартрити, захворювання жовчного міхура, гастроезофагеальну рефлюксну хворобу (ГЕРХ), неалкогольну жирову хворобу печінки (НАЖХП) і більше 10 видів раку. Ожиріння пов'язане з підвищеним ризиком розвитку всіх причин смертності та серцево-судинної смертності, нараховуючи щорічно близько 2,5 млн випадків смерті, яким можна було запобігти. Економічні наслідки ожиріння величезні, а прогнозоване його зростання може поставити під загрозу цілісність всієї системи охорони здоров'я. Нещодавно проведений аналіз показав, що тільки в США щорічно на лікування ожиріння витрачається від 147 до 210 млрд доларів, а питома вага медичної допомоги хворим займає близько 21% всього ринку медичних послуг [6].

Сучасні класичні підходи до лікування ожиріння включають в себе зміну способу життя, медикаментозне лікування і баріатричну хірургію. Інтенсивна зміна способу життя пов'язана з незначною втратою ваги, що зазвичай не перевищує 5%. Фармакологічне лікування дозволяє додатково збільшити втрату ваги від 3 до 9% порівняно із самою лише зміною стилю життя, проте нерідко пов'язане з несприятливими побічними ефектами і не забезпечує довготривалої дії [20, 36]. Найбільш ефективним і довготривалим варіантом лікування пацієнтів з ожирінням залишається баріатрична хірургія. Доступні процедури включають лапароскопічне та відкрите шлункове шунтування, рукавну гастректомію, бандажування шлунка, біліопанкреатичне шунтування [5, 30, 34]. На жаль, незважаючи на доведену ефективність, цими операціями охоплено менше 1% пацієнтів, які страждають на ожиріння. Це обумовлене багатьма причинами, включаючи високі хірургічні витрати, бажання пацієнта, доступ до спеціалізованої баріатричної хірургії, а також захворюваність і смертність, пов'язані з хірургічними втручаннями. Хоча смертність, пов'язана з баріатричною хірургією, значно зменшилася і на сьогодні в баріатричних центрах з високим хірургічним обсягом порівнянна з холецистектомією або апендектомією, частота ранніх і пізніх побічних ефектів, як і раніше, становить проблему, досягаючи 17% [5].

Отже, існує потреба в менш інвазивних і безпечних втручаннях, які дозволять подолати існуючий розрив між терапевтичними і хірургічними методами лікування ожиріння і будуть значно доступнішими. До таких втручань належать ендоскопічні методи лікування ожиріння, здатні відтворювати певні анатомічні зміни, що виникають під час баріатричної хірургії. Їх ефективність доведена, вони менш інвазивні, відтворювані, економічно більш привабливі і можуть бути застосовані у значно

більшої частини хворих з ожирінням [1, 2, 18]. Нижче розглянуто основні ендоскопічні методи лікування ожиріння, які доцільно розділити на шлункові та тонкокишкові.

Ендоскопічні втручання на шлунку

Шлункова рестрикція є важливим компонентом баріатричної хірургії. Досягається шляхом створення невеликого шлункового резервуара при шлунковому шунтуванні, накладання регульованого бандажа на кардіальний відділ шлунка або створення маленького шлунка при рукавній резекції шлунка. На додачу до виникнення почуття швидкого насичення, зменшення ємності шлунка, підвищує стимуляцію шлункових механічних і хімічних рецепторів, змінює спорожнення шлунка і модулює рівень шлункових ориксигенних гормонів, що сприяють розвитку ожиріння [5].

Деякі ендоскопічні процедури також здатні імітувати ці механізми за рахунок зменшення ефективної ємності шлунка. Ці технології включають в себе як об'ємні пристрої, так і процедури, які змінюють анатомію шлунка. Втручання на шлунку передбачають застосування просторово-заміщувальних пристроїв (інтрагастральні балони, транспілоричний човник і т. ін.), аспіраційної терапії, ендоскопічну гастропластику.

Просторово-заміщувальні пристрої найчастіше мають форму тимчасових внутрішньошлункових протезів, таких як інтрагастральні балони (рис. 1).

Інтрагастральні балони. Ідея застосування балона, що вводиться в шлунок, для зниження маси тіла належить двом лікарям з Данії: Ole Nieben і Henrik Harboe, чия стаття була опублікована в авторитетному британському журналі The Lancet ще в 1982 р. При розробці даного методу автори спиралися на власні клінічні спостереження за пацієнтами з безоарами шлунка. Як відомо, безоар – це шлунковий «камінь», який може утворюватися там з частинок з'їденої їжі. Розміри безоара можуть бути дуже великими – аж до повного зліпка порожнини шлунка. Такі шлункові камені можуть існувати дуже довго і часто виявляються суттєвим чинником зниженням маси тіла пацієнта в результаті зменшення споживання їжі. Саме виходячи з цих спостережень, автори запропонували замість своєрідного «штучного безоара» використовувати спеціальний балон, що вводиться в шлунок [2, 18].

Внутрішньошлункові балони (ВБ) уперше для лікування ожиріння були застосовані в США 1985 р. На жаль, при застосуванні першого пристрою (Garren-Edwards) мали місце істотні побічні ефекти, включаючи пошкодження слизової оболонки шлунка і непрохідність тонкої кишки, пов'язану зі спонтанною дефляцією балона, його міграцією в тонку кишку і необхідністю його подальшого ендоскопічного або, зазвичай, хірургічного вилучення. Крім того, перший ВБ не продемонстрував ефективності в проспективному подвійному сліпому контрольованому рандомізованому дослідженні 59 пацієнтів з ожирінням при подальшому 9-місячному спостереженні, що зумовило його вихід з ринку США [1, 2]. На початку 1990-х рр. був розроблений більш сучасний ВБ, такий як BioEnterics Intragastric Balloon (Allergan, США), сьогодні відомий як Orbera (Apollo Endosurgery, США) [21, 24].

Система Orbera складається безпосередньо із силіконового балона, в стінку якого вмонтований клапан, і силіконових трубок, що використовуються в процесі установки балона і його заповнення. Базовим матеріалом для створення ВБ невипадково обраний силікон. Цей матеріал гіпоалергенний і інертний по відношенню до оточуючих тканин, але досить стійкий до кислотного середовища шлунка. Через спеціальну трубку балон заповнюється стерильним фізіологічним розчином з додаванням метиленового синього (на випадок непередбаченого розриву балона, наприклад при закритій травмі живота; при цьому сеча забарвлюється в синій колір), в результаті чого набуває форми сфери, займаючи своє положення у верхньому відділі шлунка. Об'єм рідини, що вводиться і, відповідно, балона, залежно від розміру шлунка пацієнта, становить від 400 до 700 мл. Таким чином, відбувається умовний поділ об'єму шлунка на дві частини: малу і велику з тонким перешийком між ними. Після введення рідини і заповнення балона зонд видаляють, а балон в шлунку залишається на тривалий час (як правило, протягом 6 міс). Через півроку балон видаляють таким же способом (за допомогою ендоскопа) [3, 13, 28].

Після встановлення ВБ їжа в обмеженій кількості (об'єм становить приблизно 2–3 ст. л.) надходить в малу частину шлунка, вкрай повільно переміщаючись до нижнього відділу шлунка. В результаті цього рецептори слизової шлунка вловлюють сигнали як від самої їжі, так і від балона, передаючи головному мозку інформацію про насичення. На формування нового рефлексу (мова йде про насичення малою кількістю їжі) може знадобитися кілька

місяців. Важливо, що, на відміну від дії лікарських препаратів, спрямовану на пригнічення відчуття голоду, ВБ впливає саме на центр насичення, що дозволяє позбавити пацієнта синдрому відміни при його видаленні. Велике значення має і той факт, що за час використання ВБ у пацієнта встигає сформуватися певна культура харчування, тому навіть після закінчення дії процедури багато пацієнтів самостійно підтримують досягнуту вагу. Ця процедура безпечна, втрата ваги при цьому може сягати 10–20% маси тіла (у середньому від 10 до 20 кг). Ускладнень під час встановлення ВБ зазвичай не буває, вони прирівнюються до таких при звичайній гастроскопії. Іноді в перші дні після встановлення ВБ можлива нудота, блювота і біль у верхній частині живота. Цей стан купірується призначенням спазмолітиків, протинудотних та протиблювотних препаратів і минає протягом 7–10 днів. На особливу увагу заслуговують протипоказання до застосування даної методики: гострі виразки та ерозивне ураження слизової оболонки стравоходу, шлунка і дванадцятипалої кишки, раніше перенесені операції на шлунку, індивідуальна алергічна реакція на силікон, порушення згортання крові, запланована на найближчий рік вагітність. До вирішення питання про встановлення балона при виявленні відносних протипоказань застосовується індивідуальний підхід у кожному клінічному випадку [3, 7, 13, 14, 16, 19, 23].

На сьогодні доступні більш сучасні ВБ з іншими системами розгортання і вилучення, що дозволяють коригувати об'єм балона. Зокрема, пристрій **ReShape Duo (ReShape Medical, США)**, що є внутрішньошлунковою системою з двома балонами, скріпленими між собою за допомогою гнучкої трубки. Кожен балон має незалежні канали і не залежить від іншого, тому ненавмисний витік рідини або дефляція в одному балоні не впливає на інший. Система ReShape Duo заповнюється 900 мл фізіологічного розчину (по 450 мл у кожному балоні) і рекомендована для 6-місячної імплантації [1, 8, 29].

Інші ВБ мають унікальні конструктивні особливості. Наприклад, система **Spatz Adjustable Balloon System (Spatz Medical, США)** має інфляційну трубку, що вилучається, і дозволяє регулювати об'єм балона в той час, коли він залишається в шлунку. Тобто, об'єм балона можна зменшити при поганій переносимості пацієнта або, навпаки, збільшити для підвищення ефективності. Цей пристрій рекомендовано для 12-місячної імплантації [4, 15, 17, 27].

Шлунковий балон **Obalon (Obalon Therapeutics Inc, США)** упакований у велику желатинову капсулу, містить самоущільнювальний клапан, з'єднаний з тонким катетером, і для введення не вимагає початкової ендоскопії. Капсула з балоном проковтується, при потраплянні в шлунок желатин розчиняється, звільняючи балон, який потім надувається газом через приєднаний катетер. Після балонної інфляції катетер від'єднується і видаляється. Під час процедури відразу можна вводити до трьох балонів, які видаляються ендоскопічно через 12–26 тижнів [15, 17, 27].

Шлунковий балон Elipse (Allurion Technologies, США) має подібну будову, вводиться таким же чином,

Рис. 1. *Різні типи інтрагастральних балонів (зверху вниз: системи Orbera, ReShape Duo, Spatz Adjustable Balloon System, Obalon).*

проте заповнюється рідиною (550 мл), залишається в шлунку протягом декількох місяців, після чого його клапан спонтанно відкривається, балон порожніє і через малі розміри здатний самостійно виділятись з шлункової-кишкового тракту з калом. Тобто дана процедура взагалі не вимагає ендоскопії [1, 17].

Небалонні просторово-заміщувальні пристрої. Сьогодні для ендоскопічної шлункової рестрикції застосовуються також просторово- заміщувальні небалонні пристрої (рис. 2).

Транспілоричний човник (BAROnova Inc. Goleta, США) являє собою велику сферичну силіконову цибулину, з'єднану за допомогою гнучкого троса з меншою циліндричної силіконової цибулиною. За допомогою спеціальної системи доставляння пристрій вводиться в шлунок, де самостійно розгортається. В робочому стані маленька цибулина з перистальтикою проходить через воротар у дванадцятипалу кишку, в той час як велика цибулина постійно залишається у воротарі на виході із шлунка. Таке позиціонування уповільнює спорожнення шлунка, викликаючи раннє і тривале відчуття ситості [1, 25].

Пристрій **Full SenseDevice (Baker, Foote, Kemmeter, Walburn [BFKW] LLC, Grand Rapids, США)** являє собою модифікований повністю вкритий гастроезофагеальний стент з циліндричним стравохідним компонентом і шлунковим диском, які з'єднані спеціальними розпірками. Цей стент встановлюють і видаляють ендоскопічно. Після розгортання стента шлунковий диск тисне на кардіальний відділ шлунка, індукуючи відчуття насичення [1, 2, 16].

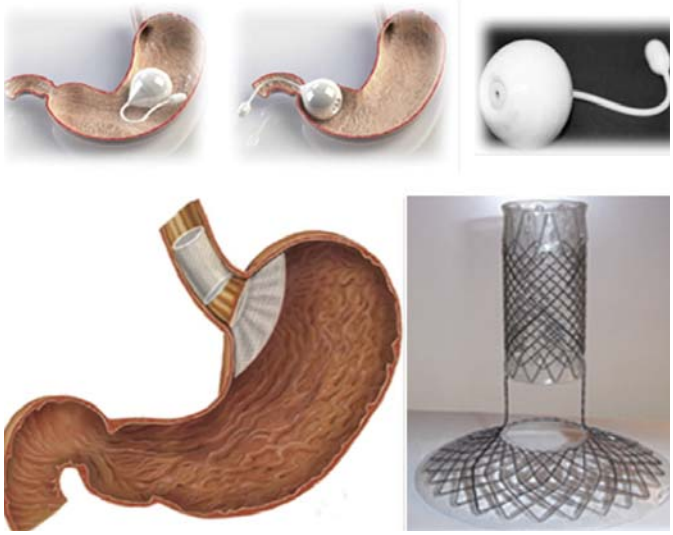

Рис. 2. *Небалонні просторово-заміщувальні пристрої (вгорі – транспілоричний човник, внизу – гастроезофагеальний стент Full SenseDevice).*

Аспіраційна терапія. Є новим підходом до лікування ожиріння, що дозволяє пацієнтам самостійно розпоряджатися частиною з'їденої ними їжі за допомогою спеціальної черезшкірної гастростоми, відомої як А-трубка. Дана трубка виготовлена із силікону і встановлюється при стандартній черезшкірній ендоскопічній гастростомії. Через 2 тижні після накладання гастростоми зовнішня частина трубки коротшає і на ній формується шкірний порт з клапаном, який кріпиться на одному рівні з шкірою. До порту під'єднується спеціальний пристрій Aspire Assist (Aspire Bariatrics, King of Prussia, Penn, США), що дозволяє проводити аспірацію (рис. 3). Крізь прикріплений водний резервуар через 20 хвилин після прийняття їжі шлунок промивається звичайною водопровідною водою, потім внаслідок сифонного ефекту відбувається аспірація шлункового вмісту. Весь процес займає від 5 до 10 хвилин, що дозволяє видалити до однієї третини з'їденої їжі [12, 35].

Рис. 3. *Пристрій для аспіраційної терапії.*

Ендоскопічна гастропластика. Ендоскопічна рукавна гастропластика –трансорально ендоскопічне рестриктивне втручання, яке зменшує об'єм шлунка подібно (але не ідентично) до лапароскопічної рукавної резекції шлунка. Це досягається шляхом ендоскопічного накладання численних ендолюмінальних швів, що проходять крізь усю товщу стінки шлунка, починаючи від шлунково-стравохідного з'єднання аж до воротаря (рис. 4). Завдяки цьому весь шлунок уздовж великої кривизни зменшується у вигляді рукава. Для проведення даної процедури необхідний спеціальний двоканальний терапевтичний ендоскоп і спеціальний зшивальний пристрій [1, 26, 33].

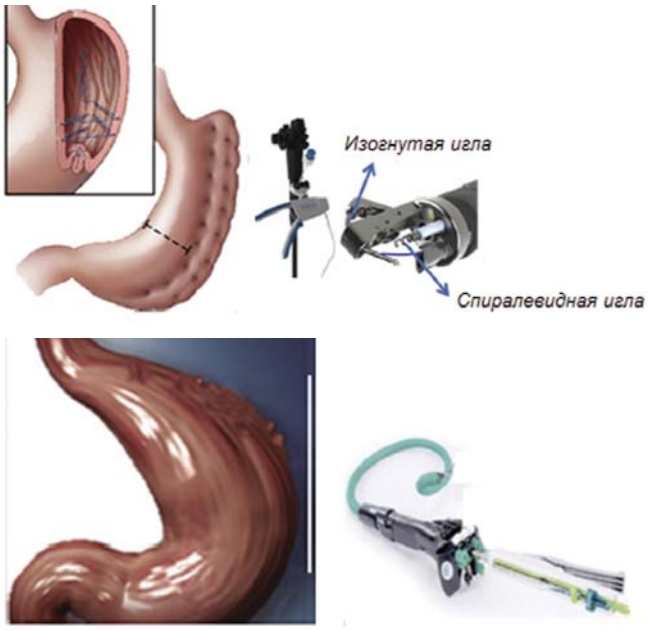

Рис. 4. *Ендоскопічна гастропластика (вгорі – ендоскопічна рукавна гастропластика, внизу – гастропластика POSE).*

Ендолюмінальная хірургія первинного ожиріння (Primary Obesity Surgery Endoluminal – POSE) використовує спеціальну пероральну неінцизійну операційну платформу (USGI Medical, США) для створення трансмуральної складки в ділянці дна шлунка, яка сприяє значному зниженню шлункової фундальної акомодації. Крім того, формуються ще три додаткові складки в дистальному відділі шлунка, які значно знижують швидкість спорожнення шлунка. Для проведення даної процедури необхідний терапевтичний ендоскоп з чотирма робочими каналами і спеціалізованими інструментами [1, 10].

Ендоскопічні втручання на тонкій кишці. Проксимальна частина тонкої кишки є надзвичайно ефективною в засвоєнні поживних речовин і відіграє важливу роль у гомеостазі глюкози і патогенезі цукрового діабету 2 типу. У слизовій оболонці тонкої кишки розташовані ентероендокринні клітини, які у відповідь на надходження нутрієнтів у просвіт кишки вивільняють кишкові пептиди, що опосередковують відчуття насичення і посилюють секрецію інсуліну. Проте цей процес ще недостатньо вивчений. Дослідження показали, що шунтування проксимального відділу тонкого кишечника може сприяти істотній втраті ваги і значному поліпшенню перебігу цукрового діабету 2 типу [1, 9, 22, 30].

Шунтуючі рукави. Ендобар'єр (GI Dynamics, Lexington, США) являє собою непроникну тефлонову трубку завдовжки близько 60 см, що ендоскопічно імплантується в цибулину дванадцятипалої і початкові відділи тонкої кишки та фіксується за допомогою спеціального нітинолового кільця (рис. 5). Концепція механізму дії ендобар'єру полягає в тому, що створюється своєрідний харчовий внутрішньокишковий шунт між дванадцятипалою кишкою і проксимальним відділом тонкої кишки, що аналогічно хірургічному гастроеюнальному шунтуванню. Нутрієнти без всмоктування і розщеплення транзитом потрапляють в тонку кишку, це не супроводжується фізіологічним стимулюванням продукції кишкових пептидів. Крім виникнення синдрому мальабсорбції, відбувається зниження сигналів кишкових пептидів, що сприяє зменшенню апетиту і прийому їжі, а також поліпшується чутливість до інсуліну. Пристрій перебуває в дванадцятипалій кишки протягом 6-12 місяців, після чого видаляється ендоскопічним шляхом [9, 22, 32].

Гастродуоденоеюнальний шунтуючий рукав (ValenTx, Inc, Hopkins, США). Являє собою непроникну фторполімернаю трубку завдовжки 120 см, верхній кінець якої закріплюється в ділянці шлунково-стравохідного з'єднання, а нижній досягає проксимальних відділів тонкої кишки (рис. 5). Розгорнутий пристрій функціонально імітує анатомічні зміни після шлункового шунтування, оскільки довгий шунт дозволяє виключити з травлення шлунок, дванадцятипалу і початкові відділи тонкої кишки [1].

Рис. 5. *Шунтуючі рукави (вгорі – ендобар'єр, внизу – гастродуоденоеюнальний рукав).*

Інші втручання на тонкій кишці. Ремоделювання дуоденальної слизової оболонки Revita (Fractyl Laboratories, Cambridge, США) полягає в радіочастотній термічній абляції поверхневої слизової оболонки дванадцятипалої кишки після попереднього введення в подслизовий шар фізіологічного розчину (рис. 6). Гіпотетично в результаті абляції пошкоджуються або видаляються

ентероендокринні клітини дванадцятипалої кишки, що дозволяє змінити сигнальні зв'язки і завдяки інкретиновому ефекту поліпшити контроль за цукровим діабетом 2 типу як у гладких, так і у пацієнтів з нормальною вагою [1, 30].

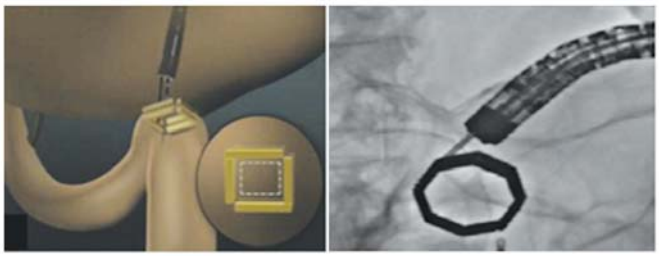

Рис. 6. *Інші втручання на тонкій кишці (вгорі – радіочастотна абляція слизової оболонки дванадцятипалої кишки, внизу – самоскладані магніти).*

Самоскладані магніти для ендоскопії (GI Windows, США) являють собою технологію, яка здатна створювати неінцизійні магнітні компресійні анастомози, такі як гастроеюностомії, гастроїлеостоми і дуоденоїлеостоми. Пропонований механізм дії цієї процедури полягає в тому, що нутрієнти і жовч постачаються відразу в дистальні відділи тонкої кишки, а феномен ілеального розриву призводить до зниження споживання їжі і поліпшення перебігу цукрового діабету [1, 31].

Слід зазначити, що досі не всі розглянуті вище ендоскопічні баріатричні процедури (наприклад, аспіраційна терапія, самоскладані магніти, гастроеюнальний шунтуючий рукав, деякі види гастропластики) отримали схвалення і дозвіл відповідних регуляторних органів, насамперед FDA США. Контрольовані дослідження ефективності багатьох з них тривають і, мабуть, найближчими роками це питання буде вирішене позитивно. Проте розвиток і вдосконалення ендоскопічних баріатричних технік на сьогодні вже розглядається як великий прорив у лікуванні ожиріння. У той час як баріатричних хірургія застосовується тільки приблизно у 1% всіх хворих, які її потребують, а модифікація способу життя та фармакотерапія при ожирінні недостатньо ефективні, широке застосування різних ендоскопічних баріатричних процедур у перспективі дозволить надавати ефективну допомогу значно більшій кількості хворих, певною мірою подолати наявний розрив між терапевтичними і хірургічними методами лікування і зробить важливий внесок у боротьбу з глобальною епідемією ожиріння та цукрового діабету 2 типу.

ЛИТЕРАТУРА

1. *Abu Dayyeh B.* Endoscopic bariatric therapies / B. Abu Dayyeh, S.A. Edmundowicz, S. Jonnalagadda // Gastrointest Endosc. – 2015. – 5. – 1073–1086.
2. ASGE/ASMBS Task Force on Endoscopic Bariatric Therapy. A pathway to endoscopic bariatric therapies // Surg Obes Relat Dis. – 2011. – 7. – 672–82.
3. *Bonazzi P.* Gastric emptying and intragastric balloon in obese patients / P. Bonazzi, M.D. Petrelli, I. Lorenzini, et al. // Eur Rev Med Pharmacol Sci. – 2005. – 9. – 15–21.
4. One-year adjustable intragastric balloons: results in 73 consecutive patients in the UK / Brooks J, Srivastava E.D., Mathus-Vliegen E.M.H. // Obes Surg. – 2014. – 24. – 813–9.
5. *Buchwald H.* Metabolic/bariatric surgery worldwide 2011 / H. Buchwald, D.M. Oien // Obes Surg. – 2013. – 23. – 427–36.
6. *Cawley J.* The medical care costs of obesity: an instrumental variables approach / J. Cawley, C. Meyerhoefer // J Health Econ. – 2012. – 31. – 219–30.
7. *Crea N.* Improvement of metabolic syndrome following intragastric balloon: 1 year follow-up analysis / N. Crea, G. Pata, D. Della Casa, et al. // Obes Surg. – 2009. – 19. – 1084–8.
8. *De Castro M.L.* Efficacy, safety, and tolerance of two types of intragastric balloons placed in obese subjects: a double-blind comparative study / M.L. De Castro, M.J. Morales, V. Del Campo, et al. // Obes Surg. – 2010. – 20. – 1642–6.
9. *de Moura E.G.* Metabolic improvements in obese type 2 diabetes subjects implanted for 1 year with an endoscopically deployed duodenal-jejunal bypass liner / E.G. de Moura, B.C. Martins, G.S. Lopes, et al. // Diabet Technol Ther. – 2012. – 14. – 183–9.
10. *Espinos J.C.* Early experience with the Incisionless Operating Platform (IOP) for the treatment of obesity: the Primary Obesity Surgery Endolumenal (POSE) procedure / J.C. Espinos, R. Turro, A. Mata, et al. // Obes Surg. – 2013. –23. – 1375–83.
11. *Flegal K.M.* Prevalence and trends in obesity among US adults, 1999-2008 / K.M. Flegal, M.D. Carroll, C.L. Ogden, et al. // JAMA. – 2010. – 303. – 235–41.
12. *Forssell H.* A novel endoscopic weight loss therapy using gastric aspiration: results after 6 months / H. Forssell, E. Noren // Endoscopy. – 2015. – 47. – 68–71.
13. *Fuller N.R.* An intragastric balloon in the treatment of obese individuals with metabolic syndrome: a randomized controlled study / N.R. Fuller, S. Pearson, N.S. Lau, et al. // Obesity. – 2013. – 21. – 1561–70.

14. *Genco A.* Intragastric balloon or diet alone? A retrospective evaluation / A. Genco, S. Balducci, V. Bacci, et al. // Obes Surg. – 2008. – 18. – 989–92.
15. *Genco A.* Adjustable intragastric balloon vs non-adjustable intragastric balloon: case-control study on complications, tolerance, and efficacy / A. Genco, D. Dellepiane, G. Baglio, et al. // Obes Surg. – 2013. – 23. – 953–8.
16. *Genco A.* Multi-centre European experience with intragastric balloon in overweight populations: 13 years of experience / A. Genco, G. Lopez-Nava, C. Wahlen, et al. // Obes Surg. – 2013. – 23. – 515–21.
17. *Giardiello C.* Air-filled vs water-filled intragastric balloon: a prospective randomized study / C. Giardiello, A. Borrelli, E. Silvestri, et al. // Obes Surg. – 2012. – 22. – 1916–9.
18. *Ginsberg G.G.* A pathway to endoscopic bariatric therapies / G.G. Ginsberg, B. Chand, G.A. Cote, et al. // Gastrointest Endosc. – 2011. – 74. – 943–53.
19. *Gottig S.* Analysis of safety and efficacy of intragastric balloon in extremely obese patients / S. Gottig, M. Daskalakis, S. Weiner, et al. // Obes Surg. – 2009. – 19. – 677–83.
20. *Gregg E.W.* Association of an intensive lifestyle intervention with remission of type 2 diabetes / E.W. Gregg, H. Chen, L.E. Wagenknecht, et al. // JAMA. – 2012. – 308. – 2489–96.
21. *Gumurdulu Y.* Long-term effectiveness of BioEnterics intragastric balloon in obese patients / Y. Gumurdulu, U.B. Dogan, M.S. Akin, et al. // Turkish J Gastroenterol. – 2013. – 24. – 387–91.
22. *Koehestanie P.* The effect of the endoscopic duodenal-jejunal bypass liner on obesity and type 2 diabetes mellitus, a multicenter randomized controlled trial / P. Koehestanie, C. de Jonge, F.J. Berends, et al. // Ann Surg. – 2014. – 260. – 984–92.
23. *Konopko-Zubrzycka M.* The effect of intragastric balloon on plasma ghrelin, leptin, and adiponectin levels in patients with morbid obesity / M. Konopko-Zubrzycka, A. Baniukiewicz, E. Wroblewski, et al. // J Clin Endocrinol Metab. – 2009. – 94. – 1644–9.
24. *Kotzampassi K.* Intragastric balloon as an alternative restrictive procedure for morbid obesity / K. Kotzampassi, E. Eleftheriadis // Ann Gastroenterol. – 2006. – 19. – 285–8.
25. *Lopasso F.P.* A pilot study to evaluate the safety, tolerance, and efficacy of a novel stationary antral balloon (SAB) for obesity / F.P. Lopasso, P. Sakai, B.M. Gazi, et al. // J Clin Gastroenterol. – 2008. – 42. – 48–53.
26. *Lopez-Nava G.* Endoscopic sleeve gastroplasty for the treatment of obesity / G. Lopez-Nava, M.P. Galvao, I. da Bautista-Castano, et al. // Endoscopy. Epub. – 2014. – Nov 7.
27. *Machytka E.* Adjustable intragastric balloons: a 12-month pilot trial in endoscopic weight loss management / E. Machytka, P. Klvana, A. Kornbluth, et al. // Obes Surg. – 2011. – 21. – 1499–507.
28. *Mohamed Z.K.* Intra-gastric balloon therapy and weight reduction / Z.K. Mohamed, M.R. Kalbassi, M. Boyle, et al. // Surgeon. – 2008. – 6. – 210–2.
29. *Ponce J.* Prospective, randomized, multicenter study evaluating safety and efficacy of intragastric dual-balloon in obesity / J. Ponce, B.B. Quebbemann, E.J. Patterson // Surg Obes Relat Dis. – 2013. – 9. – 290–5.
30. *Rubino F.* The mechanism of diabetes control after gastrointestinal bypass surgery reveals a role of the proximal small intestine in the pathophysiology of type 2 diabetes / F. Rubino, A. Forgione, D.E. Cummings, et al. // Ann Surg. – 2006. – 244. – 741–9.
31. *Ryou M.* Smart Self-Assembling MagnetS for ENdoscopy (SAMSEN) for transoral endoscopic creation of immediate gastrojejunostomy (with video) / M. Ryou, P. Cantillon-Murphy, D. Azagury, et al. // Gastrointest Endosc. – 2011. – 73. – 353–9.
32. *Schouten R.* A multicenter, randomized efficacy study of the EndoBarrier Gastrointestinal Liner for presurgical weight loss prior to bariatric surgery / R. Schouten, C.S. Rijs, N.D. Bouvy, et al. // Ann Surg. – 2010. – 251. – 236–43.
33. *Sharaiha R.Z.* Initial experience with endoscopic sleeve gastroplasty: technical success and reproducibility in the bariatric population / R.Z. Sharaiha, P. Kedia, N. Kumta, et al. // Endoscopy. – 2015. – 47. – 164–6.
34. *Sjostrom L.* Lifestyle, diabetes, and cardiovascular risk factors 10 years after bariatric surgery / L. Sjostrom, A.K. Lindroos, M. Peltonen, et al. // N Engl J Med. – 2004. – 351. – 2683–93.
35. *Sullivan S.* Aspiration therapy leads to weight loss in obese subjects: a pilot study / S. Sullivan, R. Stein, S. Jonnalagadda, et al. // Gastroenterology. – 2013. – 145. – 1245–52. e1–5.
36. *Yanovski S.Z.* Long-term drug treatment for obesity: a systematic and clinical review / S.Z. Yanovski, J.A. Yanovski // JAMA. – 2014. – 311. – 74–86.

РЕЗЮМЕ

Сучасні ендоскопічні методи лікування ожиріння

С.М. Ткач, Ю.Г. Кузенко

В огляді представлені нові дані про сучасні ендоскопічні методи лікування ожиріння, серед яких виділяють втручання на шлунку і тонкій кишці. Коротко описана техніка таких шлункових ендоскопічних втручань, як введення інтрагастральних балонів або небалонних пристроїв, аспіраційна терапія і ендоскопічна гастропластика, а також таких втручань на тонкій кишці, як встановлення дуоденоеюнального або гастродуоденоеюнального шунтуючого рукава, ремоделювання слизової дванадцятипалої кишки і створення шунтів шляхом встановлення самоскладаних магнітів. Зроблено висновок, що баріатрична ендоскопія є значним проривом в лікуванні ожиріння, який дозволить охопити ефективною допомогою значно більше число хворих.

Ключові слова: ожиріння, лікування, баріатрична ендокскопія

РЕЗЮМЕ

Современные эндоскопические методы лечения ожирения

С.М. Ткач, Ю.Г. Кузенко

В обзоре представлены новые данные о современных эндоскопических методах лечения ожирения, среди которых выделяют вмешательства на желудке и тонкой кишке. Коротко описана техника таких желудочных эндоскопических вмешательств, как введение интрагастральных баллонов или небаллонных устройств, аспирационная терапия и эндоскопическая гастропластика, а также таких вмешательств на тонкой кишке, как установка дуоденоеюнального или гастродуоденоеюнального шунтирующего рукава, ремоделирование слизистой двенадцатиперстной кишки и создание шунтов путем установки самособирающихся магнитов. Сделан вывод, что бариатрическая эндоскопия является крупным прорывом в лечении ожирения, который позволит охватить эффективной помощью значительно большее число больных.

Ключевые слова: ожирение, лечение, бариатрическая эндоскопия

SUMMARY

Modern endoscopic techniques for the treatment of obesity

S. Tkach, Y. Kuzenko

The review presents new data on modern endoscopic methods of treating obesity, among which stands out the intervention on the stomach and small intestine. The article briefly describes the techniques of gastric endoscopic procedures such as the insertion of intragastric balloons or nonballoon devices, aspiration therapy and endoscopic gastroplasty, and interventions on the small intestine such as the inssertion of duodenojejunal or gastoduodenojejunal sleeve bypass, duodenal mucosal resurfacing and the creation of shunts by installing self-assembling magnets. It was concluded that bariatric endoscopy is a major breakthrough in the treatment of obesity, which will encompass as an effective means in a significantly increasing number of patients with obesity.

Keywords: obesity, treatment, bariatric endoscopy

Дата надходження до редакції 08.07.2016 р.