ЮВЕНІЛЬНИЙ РЕВМАТОЇДНИЙ АРТРИТ, ЕНДОКРИННА АРТРОПАТІЯ ЧИ ГІПЕРМОБІЛЬНИЙ СИНДРОМ?

Джус Марта Борисівна

доцент кафедри госпітальної терапії № 2
02000, м. Київ, просп. Перемоги, 34
тел.: (050) 334-82-95
e-mail: dzhusm@yahoo.co.uk

М.Б. Джус[1], Т.В. Марушко[1], О.І. Івашківський[2], Т.А. Карасевська[1], В.Є. Кондратюк[1], О.С. Курішко[2]

[1] *Національний медичний університет імені О.О. Богомольця, м. Київ*
[2] *Олександрівська клінічна лікарня, м. Київ*

ВСТУП

Серед усіх ревматологічних патологій слід виділити особливу групу захворювань суглобів – ендокринні артропатії [1, 2]. Зміни суглобів при ендокринній патології в основному є вторинними та супроводжуються дегенеративно-дистрофічними процесами. У патогенезі розвитку ендокринних артропатій важливе значення мають не лише власне ендокринні порушення, а й зміна загальної реактивності організму й обміну речовин, механічні та інші чинники [4]. На користь ендокринного генезу розвитку суглобового синдрому свідчить поява артропатії одночасно або через деякий час після маніфестації ендокринного захворювання, а також зменшення або зникнення суглобових порушень після призначення лікування ендокринних розладів [5]. Досить рідко спостерігається ураження опорно-рухового апарату, пов'язане з аденомою гіпофіза. При цій нозології можуть зустрічатися такі ураження кістково-суглобової системи, як остеоартроз, гіпермобільний синдром з нестабільністю суглобів та періодичними синовіїтами, порушення мінерального обміну, гіперурикемія та розвиток вторинної подагри [9].

У зв'язку з тим, що ендокринні артропатії зустрічаються відносно рідко, особливо в умовах уже раніше діагностованої орфанної ревматологічної патології, такої як ювенільний ревматоїдний артрит (ЮРА), їх діагностика та диференціація потребує детального аналізу отриманих даних.

Мета роботи – оцінити частоту виявлення різних супутніх захворювань, в тому числі ендокринної патології, у хворих з ЮРА в анамнезі, що могли вплинути на формування суглобового синдрому в дорослому віці.

МАТЕРІАЛИ ТА МЕТОДИ

З метою оцінки частоти виявлення різних супутніх захворювань при ЮРА нами було обстежено 64 дорослих хворих з ювенільним ревматоїдним артритом в анамнезі. Обстеження проводилося на базі ревматологічного відділення та ревмодиспансеру Олександрівської міської клінічної лікарні (Київ). Серед обстежених домінували жінки – 68,8% (44 хворих), середній вік хворих становив 23±4,7 роки. Середня тривалість захворювання склала 16±8,4 роки. Серед супутньої патології найчастіше виявлялися хронічні захворювання шлунково-кишкового тракту, нирок та ендокринні захворювання, а саме: хронічний гастрит у стадії ремісії спостерігався у 9,4% хворих, хронічний холецистит у стадії ремісії – 6,25%, холангіт у стадії ремісії – 3,1%, хронічний гепатит – 3,1%, хронічний компенсований тонзиліт – 14,1%, хронічний пієлонефрит – 6,3%, сечокам'яна хвороба – 3,1% хворих. Ендокринна патологія спостерігалась у 12,5% хворих та проявлялась хронічним тиреоїдитом, аденомою гіпофіза, гіперандрогенією, карликовим нанізмом. У трьох (4,7%) хворих було виявлено патологію гіпофіза, причому в двох пацієнтів діагностовано аденому гіпофіза, а в однієї хворої – карликовий нанізм. Лише в одного пацієнта було виявлено ознаки гігантизму, який скаржився на біль у колінних, гомілковостопних, ліктьових суглобах, поперековому відділі хребта, ранкову скутість у суглобах до півгодини, в зв'язку з чим з метою диференційної діагностики суглобового синдрому та верифікації діагнозу його було госпіталізовано до 1-го ревматологічного відділення Олександрівської міської клінічної лікарні Києва. З анамнезу захворювання відомо, що пацієнт

Рис. 1. *Гіпереластичність шкіри обличчя.*

хворіє більше 30 років, коли вперше почав турбувати біль в ліктьових та гомілковостопних суглобах, з періодичним їх набряком. У 1978 р. в Інституті РАМН (м. Москва) було встановлено діагноз «ювенільний ревматоїдний артрит» (ЮРА), з приводу чого призначено глюкокортикоїди (ГК), які пацієнт приймав близько 6 місяців (дозу не пам'ятає). Базисну терапію на той час не призначали. Відтоді періодично турбує біль у великих суглобах нижніх кінцівок, з'явилась крепітація в них. У червні 2012 р. переніс гострий двосторонній увеїт. З анамнезу також відомо, що в 1996 та 2003 рр. оперований в Інституті нейрохірургії ім. акад. А.П. Ромоданова НАМН України (Київ) з приводу аденоми гіпофіза. З 2003 р. спостерігає підвищення артеріального тиску до 180–190/100 мм рт.ст., з приводу чого приймав еналаприл. Спадковий анамнез обтяжений: у батька – гіпермобільний синдром. При огляді привертає увагу гіперстенічна будова тіла, хворий кремезний, зріст – 194 см, маса тіла – 120 кг, ІМТ – 31,8 кг/м^2, площа тіла – 2,54 м^2. Риси обличчя огрубілі, збільшення надбрівних дуг та нижньої щелепи, гіпертрофія м'яких тканин обличчя – носа, губ. У тім'яній та потиличній ділянці голови грубі складки шкіри, що нагадують мозкові звивини (cutis verticis gyrata) (рис. 1), відзначається гіпереластичність шкіри обличчя та кистей (рис. 2). При огляді ротової порожнини помітне збільшення нижньої щелепи з розширенням міжзубних проміжків (рис. 3). Піднебіння високе, «готичне». Кисті та стопи збільшені в розмірах (рис. 4), відзначається крепітація в колінних та гомілковостопних суглобах, перерозгинання обох ліктьових та колінних суглобів >10°, перерозгинання пальців кистей, а саме пасивне згинання 1-го пальця в бік передпліччя під час згинання у променево-зап'ястному суглобі, перерозгинання в п'ястно-фалангових суглобах (рис. 5, 6). Ознак запальних змін у суглобах під час огляду не виявлено, клінічні дані про синовіїти відсутні. Обмеження рухливості в будь-якому відділі хребта та клінічних ознак сакроїлеїту не виявлено, навпаки, було діагностовано підвищену рухливість у поперековому відділі хребта, при нахилі вперед з фіксованими колінними суглобами пацієнт долонями досягав підлоги. При обстеженні м'язової системи відзначається збільшення м'язової маси верхніх та нижніх кінцівок із збереженою м'язовою силою. З боку серцево-судинної системи виявлено ознаки артеріальної гіпертензії, а саме підвищення артеріального тиску до 160/90 мм рт.ст., розширення меж серця в обидва боки: праворуч межі зміщені на 1 см, ліворуч – на 3 см, акцент 2 тону над аортою. З боку інших внутрішніх органів патології не виявлено. При лабо-

Рис. 2. *Грубі складки шкіри в тім'яній ділянці голови.*

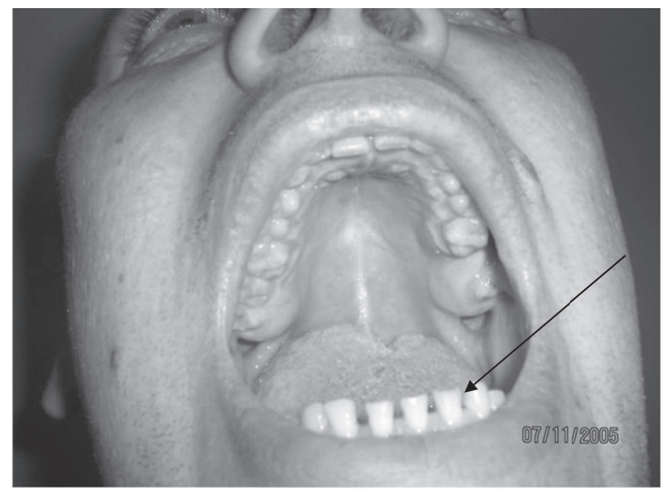

Рис. 3. *Збільшення нижньої щелепи з розширенням міжзубних проміжків.*

раторному дослідженні ознак запальної активності не діагностовано (ШОЕ 12 мм/год, С-реактивний білок негативний). У загальному аналізі сечі змін не діагностовано. У біохімічному аналізі крові виявлено лише підвищений рівень сечової кислоти до 483 ммоль/л та загального холестерину і ліпопротеїдів низької щільності, тоді як імунологічні маркери ревматоїдного артриту, такі як антитіла до циклічного цитрулінового пептиду (anti-CCP) та ревматоїдний фактор (РФ), були негативними. Виявлений позитивний HLA-B27 антиген.

При інструментальному дослідженні серцево-судинної системи на ЕКГ та ЕхоКГ підтверджено ознаки гіпертрофії міокарда лівого шлуночка (товщина задньої стінки – 1,6 см, товщина міжшлуночкової перетинки – 1,5 см) із збереженою систолічною функцією (фракція викиду – 54%), дилатації лівого передсердя: розміри лівого передсердя – 5,3 см х 7,3 см; відносну недостатність мітрального клапана та недостатність аортального клапана. При проведенні рентгенографії кистей і стоп відзначалися зміни за типом «пробійників» та пагодоподібна деформація фаланг стоп, однак даних про ерозивно-деструктивні зміни в суглобах не виявлено (рис. 7, 8). Враховуючи наявність болю в поперековому відділі хребта та позитивний HLA-B27 антиген, була проведена рентгенографія та МРТ сакроілеальних з'єднань, де були виявлені зниження висоти суглобової щілини, посилення субхондрального склерозу, загострення країв суглобових поверхонь та ознаки анкілозу сакроілеальних з'єднань (рис. 9). За результатами МРТ сакроілеальних з'єднань, даних про сакроілеїт не отримано. З метою візуалізації «м'яких» суглобових ерозій проведено ультразвукове дослідження кистей та гомілковостопних суглобів, однак ерозивних змін та синовіїтів цих суглобів не виявлено. У зв'язку з перенесеним увеїтом хворий консультувався в окуліста, однак специфічних запальних змін на момент огляду чи залишкових явищ не діагностовано. Пацієнт неодноразово консультувався з ендокринологами в Інституті ендокринології та обміну речовин ім. В.П. Комісаренка НАМН України, де, за результатами МРТ головного мозку (рис. 10), діагностовано рецидив аденоми гіпофіза. У зв'язку з цим направлений на консультацію в Інститут нейрохірургії ім. акад. А.П. Ромоданова НАМН України (Київ) з метою проведення оперативного лікування. Там було підтверджено ознаки продовженого росту аде-

Рис. 5. *Перерозгинання в п'ястно-фалангових суглобах.*

Рис. 4. *Збільшені розміри кисті.*

Рис. 6. *Згинання 1-го пальця в бік передпліччя під час згинання у променево-зап'ястному суглобі.*

Рис. 7. *Рентгенографія кистей: зміни за типом «пробійників».*

номи гіпофіза, синдром прогресуючої акромегалії. Однак, хірургічне лікування на момент огляду, за висновком спеціаліста, не було доцільним. Враховуючи анамнез, початок суглобового синдрому із 7-річного віку, наявність супутньої ендокринної патології, дані об'єктивного обстеження та результати лабораторного дослідження, проводили диференційну діагностику між такими захворюваннями: ЮРА чи ревматоїдний артрит (РА), серонегативний спондилоартрит, акромегалія з вторинним остеоартрозом, гіпермобільний синдром та хронічний подагричний артрит чи гіперурикемія.

З огляду на те, що дебют суглобового синдрому припадає на вік 7 років, з артриту 4 суглобів з набряком, наявність HLA-B27 антигена (зрозуміло, що й на момент розвитку артриту в дитинстві цей антиген, як генетичний маркер, був присутній), ознаки анкілозу сакроілеальних з'єднань на рентгеногра-

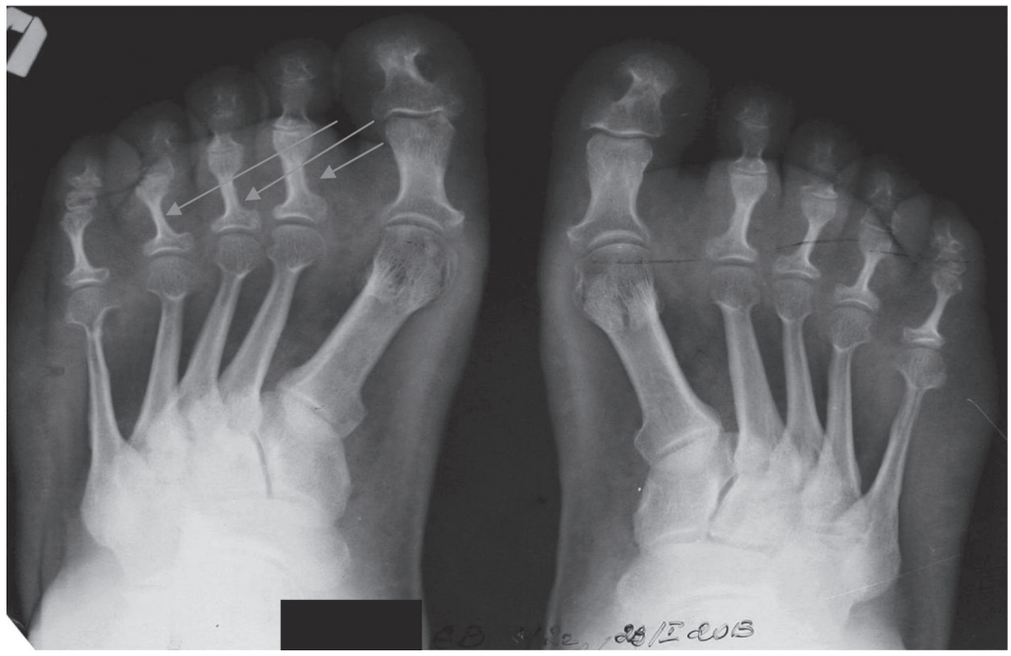

Рис. 8. *Рентгенографія стоп: пагодоподібна деформація фаланг стоп без ерозивно-деструктивних змін у суглобах.*

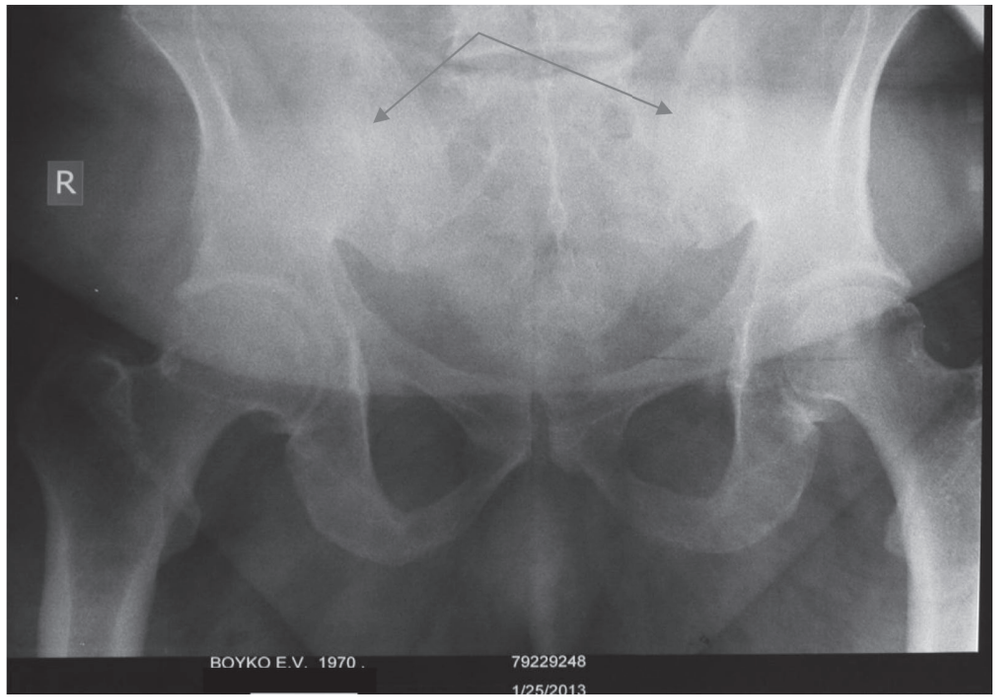

Рис. 9. *Рентгенографія сакроілеальних з'єднань: зниження висоти суглобової щілини, посилення субхондрального склерозу, загострення країв суглобових поверхонь та ознаки анкілозу сакроілеальних з'єднань.*

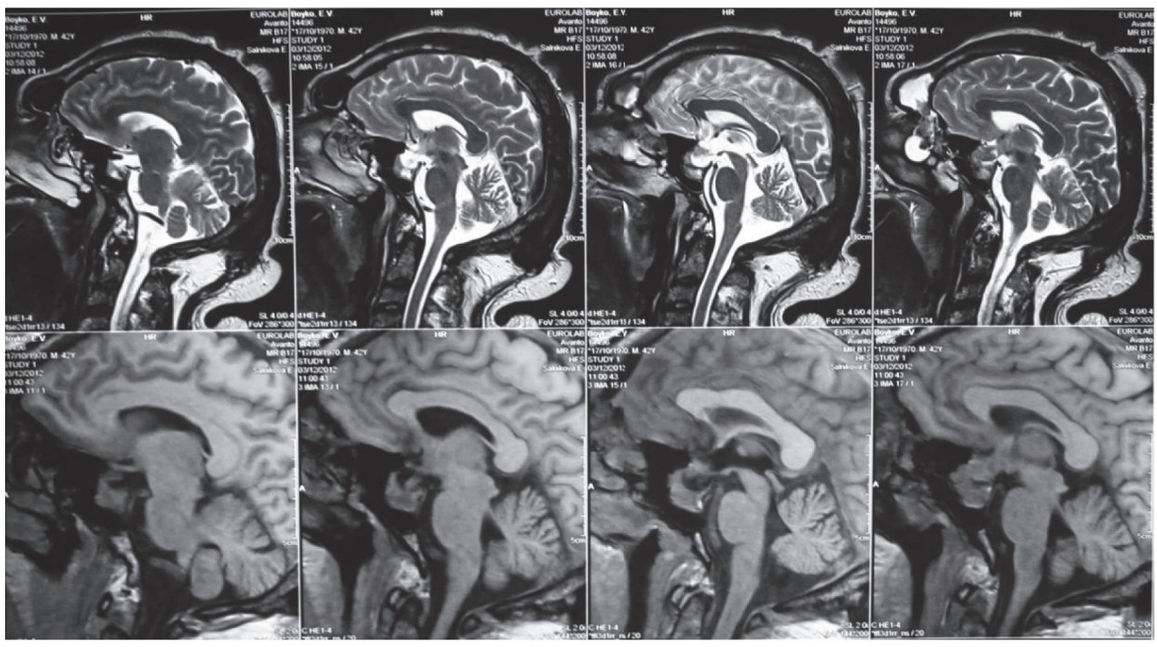

Рис. 10. *МРТ головного мозку.*

мах цих зчленувань (що, ймовірно, є наслідком перенесеного сакроілеїту), розвиток двостороннього увеїту в анамнезі, ретроспективно можна припустити, що в дитинстві у пацієнта, згідно сучасної класифікації ILAR, був ЮРА, ентезит-артрит.

РЕЗУЛЬТАТИ ТА ОБГОВОРЕННЯ

Для ЮРА, згідно класифікації ILAR, характерна наявність одного з варіантів так званого артриту, асоційованого з ентезитом, чи ентезит-артриту. Основним клінічним проявом цього варіанту є наявність олігоартикулярного периферичного артриту (з ураженням переважно суглобів нижніх кінцівок) та ентезиту, або артриту чи ентезиту з двома наступними ознаками: болісність ілеосакральних зчленувань при пальпації і/або запаль-

ний біль у спині; наявність HLA-B27; початок артриту в хлопчиків після 6 років; сімейний анамнез, що свідчить про наявність підтверджених лікарями HLA B27-асоційованих хвороб (анкілозуючий спондиліт, артрит, асоційований з ентезитом, сакроілеїт за наявності запальних захворювань кишечника, синдром Рейтера) або гострого переднього увеїту у родичів першого ступеня споріднення. Ускладненнями ентезит-асоційованого артриту зазвичай є згинальні контрактури в суглобах; розвиток анкілозів у міжхребцевих суглобах, ілеосакральних зчленуваннях, периферичних суглобах; зниження гостроти зору, розвиток сліпоти внаслідок активного перебігу увеїту; недостатність аортального клапана; розвиток абдомінальних симптомів, характерних для таких запальних захворювань кишечника, як хвороба Крона, неспецифічний виразковий коліт. Отже, з вказаних критеріїв ЮРА, ентезит-артриту в нашого пацієнта були: наявність олігоартикулярного периферичного артриту (з ураженням переважно суглобів нижніх кінцівок); початок артриту в хлопчиків після 6 років; наявність HLA-B27 антигена; увеїт. А з ускладень ентезит-артриту виявлено розвиток анкілозів в ілеосакральних зчленуваннях.

На час госпіталізації у пацієнта ознак активності ЮРА не виявлено, що підтверджено як клінічно, так і за даними інструментальних досліджень: відсутність синовіїтів при УЗД суглобів та ерозивних змін у суглобах на рентгенограмах і УЗД кистей (незважаючи на те, що базисна терапія не призначалась), відсутність маркерів системного запалення. Перенесений 2012 р. увеїт на момент госпіталізації був неактивним та не призвів до будь-яких ускладнень з боку очей. Скарги на біль у поперековому відділі хребта не супроводжувалися обмеженням рухливості, навпаки, виявлено ознаки гіпермобільності, крім того, біль носив механічний характер, а на рентгенограмах сакроілеальних зчленувань визначалося зниження висоти суглобової щілини, посилення субхондрального склерозу і анкілоз. Під час проведення МРТ сакроілеальних зчленувань даних про активний сакроілеїт не було отримано. На ЕхоКГ виявлено ознаки недостатності аортального клапана, що може бути проявом ураження ендокарда на тлі ЮРА в дитинстві. Відсутність таких лабораторних маркерів, як РФ та anti-CCP, свідчить про те, що трансформації ЮРА в інший варіант РА з роками не відбулося.

На користь подагричного артриту свідчить підвищений рівень сечової кислоти (483 ммоль/л) та виявлений симптом «пробійника» за даними рентгенографії кистей. Однак, відсутність «класичного» гострого артриту I плюснефалангового суглоба стоп та нападоподібного перебігу артриту ставить цей діагноз під сумнів. Тому виявлена гіперурикемія швидше є вторинною на тлі метаболічних порушень при аденомі гіпофіза.

Наявність високого «готичного» піднебіння та гіпереластичності шкіри в сукупності з гіпермобільністю як у дрібних, так і великих суглобах та наявність у батька гіпермобільного синдрому може свідчити про вроджену дисплазію сполучної тканини. З іншого боку, необхідно зазначити, що гіпермобільність у суглобах може бути одним з проявів ураження опорно-рухового апарату при аденомі гіпофіза, оскільки АКТГ через активацію альдостерону в наднирникових залозах впливає на прискорення проліферації фібробластів з надмірним накопиченням колагену I та III типів. Крім того, при аденомі відбувається порушення метаболізму, в тому числі обміну іонів магнію, дефіцит яких впливає на деградацію колагенових волокон та спричиняє порушення співвідношення колагенових та еластинових волокон на користь збільшення останніх, що призводить до сповільнення синтезу всіх структурних молекул сполучної тканини та розвитку дисплазії сполучної тканини [9]. Також на користь ендокринного генезу артропатії свідчить наявність у хворого виявленої при рентгенографії типової для аденоми гіпофіза зміни форми фаланг пальців стоп у вигляді пагодоподібної деформації (рис. 8).

Отже, провівши ретельний аналіз анамнезу й оцінку даних додаткових методів обстеження, у хворого встановлено остаточний клінічний діагноз. Основний: аденома гіпофіза. Рецидив. Акромегалія, активна фаза. Акромегалічна остеоартропатія: гіпермобільний синдром змішаного генезу. Вторинний остеоартроз, безвузликова форма, з переважним ураженням кульшових, колінних, гомілковостопних суглобів, Ro II ст., ФНС I. Метаболічний синдром (гіперурикемія, гіперхолестеринемія, абдомінальне ожиріння III ст., (ІМТ – 31,8). Артеріальна гіпертензія змішаного генезу, II ст., 3 ст., ризик 2. Гіпертрофія лівого шлуночка (за результати ЕКГ та ЕхоКГ). Відносна недостатність мітрального клапана, СН I із збереженою фракцією викиду, ФК 2 за NYHA.

ЮРА, ентезит-артрит у стадії клініко-лабораторної ремісії, анкілоз сакроілеальних з'єднань, Ro III ст., увеїт в анамнезі (05.06.12), асоційований з HLA B27 «+».

Отже, акромегалія (гр. ακρος – крайній і μεγας – великий) – це захворювання, що проявляється в надмірному рості кісток, м'яких тканин та внутрішніх органів. У більшості випадків захворювання розвивається в осіб із завершеним фізіологічним ростом і закритими епіфізарними ростовими зонами, коли ріст кісток у довжину вже неможливий. Розвивається акромегалія внаслідок гіперсекреції пухлиною гіпофіза гормону росту (ГР) й інсуліноподібного фактора росту (ІФР)-1. Ці два фактори відіграють важливу роль у регуляції метаболізму кісткової тканини. Відомо, що дефіцит ГР є складовою патогенетичної ланки втрати кісткової маси і формування остеопорозу, проте вплив його гіперсекреції на кісткову систему ще недостатньо вивчений. Не менш важливим є зниження якості життя у хворих на акромегалію, що зумовлено наявністю міалгії та артралгії, які реєструють у 70% випадків на момент встановлення діагнозу. Рання діагностика й адекватне лікування захворювання може запобігти формуванню незворотних ускладнень і поліпшити якість життя пацієнтів. Захворювання проявляється патологічним диспропорційним ростом кісток скелета, хрящів і м'яких тканин, порушенням різних видів обміну речовин. Поширеність його складає 40–60 випадків на 1 млн населення [3]. Частота нових випадків становить 3–4 на 1 млн населення на рік. Чоловіки та жінки хворіють з однаковою частотою, пік захворювання припадає на вік 40–60 років.

За даними різних авторів [6, 7], пухлини гіпофіза, переважну більшість яких становлять аденоми, складають від 10 до 20% усіх внутрішньочерепних новоутворень. 99% аденом гіпофіза секретують гормон росту, з них 45% – чисті соматотропні аденоми, 30% – змішані пролактосоматропіноми, 25% аденом продукують інші аденогіпофізарні гормони: ТТГ, ЛГ, ФСГ. Соматотропіноми – це моноклональні пухлини, що розвиваються внаслідок соматичної мутації соматотрофів [11].

Розрізняють 4 стадії акромегалії: преакромегалічна, гіпертрофічна, пухлинна, кахексична. За активністю виділяють активну та стабільну стадії. Перебіг акромегалії частіше залежить від віку: в пацієнтів старше 45 років спостерігається доброякісний перебіг, а в молодому віці (менше 20 років) – переважно злоякісний. Акромегалія характеризується поступовим початком. Діагноз встановлюють, у середньому, через 7 років після реального початку хвороби [10, 12].

Основним та найбільш сталим синдромом є зміна зовнішності. Спостерігається виражена гіпертрофія хрящової тканини суглобів, що зумовлює появу артралгій [5]. Збільшення кількості та функціональної активності потових залоз призводить до значної пітливості. Шкіра стає ущільненою з грубими глибокими складками, більш вираженими на волосистій частині голови. Часто спостерігається біль голови, пов'язаний з деструкцією турецького сідла, його діафрагми і внутрішньочерепною гіпертензією. Прогресуюча компресія перехресту зорового нерва проявляється бітемпоральною геміанопсією, зниженням гостроти зору, звуженням полів зору.

Характерним є збільшення об'єму м'язової тканини за рахунок розростання сполучної тканини. Спочатку фізична сила та працездатність збільшуються, а потім поступово м'язові волокна дегенерують та розвивається проксимальна міопатія. Акропарастезії виникають внаслідок здавлення нервів кістковими структурами або гіпертрофованими м'якими тканинами (карпальний синдром) [8]. Характерним є розвиток гіперостозу з ознаками остеопорозу, дистальні фаланги пальців пагодоподібно потовщені, на п'яткових кістках розростаються «шпори». У грудних хребцях зникає «талія», розвивається кіфосколіоз, суглоби деформовані з порушеною функцією та розвитком вторинного остеоартрозу. Може спостерігатися гіпермобільний синдром з нестабільністю суглобів та періодичними синовіїтами, порушення мінерального обміну. Соматотропний гормон (СТГ) впливає на функцію нирок, порушується фосфорно-кальцієвий обмін, що призводить до остеопорозу. Крім того, розвивається гіперурикемія, що спостерігалася в нашого хворого, та вторинна подагра.

Характерними є спланхномегалія з наступним розвитком органної недостатності. Зміни у внутрішніх органах зводяться до їх істинної гіпертрофії і гіперплазії, в зв'язку з розростанням мезенхімальних тканин: легень, серця, печінки, підшлункової залози, кишечника, селезінки. Надалі прогресує проліферація сполучної тканини з наступними склеротичними змінами в органах та прогресуючою їх недостатністю. Некомпенсована тривала гіперпродукція ГР сприяє розвитку концентричної гіпертрофії міокарда, що змінюється гіпертрофічною міокардіодистрофією, а з часом переходить в дилатаційну і призводить до прогресуючої серцевої недостатності. У 30% пацієнтів виявляють симптоматичну артеріальну гіпертензію. Синдром апное вві сні розвивається у 90% хворих, що пов'язане з розростанням м'яких тканин у верхніх дихальних шляхах та ураженням

дихального центру.

Гіпофізарна недостатність може виникати в разі здавлення гіпофіза пухлиною. Репродуктивні розлади,такі як порушення менструального циклу й еректильна дисфункція, пов'язані з порушенням продукції гонадотропінів та гіперпролактинемією. Порушення толерантності до глюкози спостерігається у 50–60% пацієнтів, а у 20% розвивається цукровий діабет.

У частини хворих аденома призводить до розвитку пухлин різної локалізації внаслідок хронічної гіперпродукції ростових факторів, а саме: вузловий або дифузний зоб, аденоматозна гіперплазія надниркових залоз, фіброзно-кістозна мастопатія, міома матки, полікістоз яєчників, поліпоз та аденокарциноми кишечника.

Смертність при акромегалії в 2–4 рази вища, ніж у загальній популяції, через серцево-судинні захворювання. При нормалізації рівня ІФР-1 і усунення гіперсекреції СТГ смертність знижується до середньостатистичного показника.

Отже, слід пам'ятати, що при акромегалії спостерігається поліорганне ураження із залученням життєво важливих органів. Суглобовий синдром на тлі гіпермобільності суглобів та розвитку вторинних синовіїтів може симулювати запальні артропатії і бути причиною неправильно встановленого діагнозу. Зазвичай акромегалія характеризується поступовим початком. Діагноз встановлюють із запізненням, у середньому, через 7–10 років після реального початку хвороби.

ВИСНОВКИ

Аналіз пацієнтів з ЮРА в анамнезі показав, що суглобовий синдром, який є типовим проявом ревматичних захворювань, потребує ретельного вивчення (локалізація, перебіг, зв'язок з іншими клінічними проявами, сімейний анамнез, анамнез захворювання), а нерідко й допомоги суміжних спеціалістів при проведенні диференційної діагностики. Важливо зауважити, що в 12,5% пацієнтів з ЮРА виявлена ендокринна патологія, причому в 4,7% спостерігалася патологія гіпофіза. Поєднання таких рідкісних захворювань, як ЮРА та аденома гіпофіза, вимагає уважного аналізу клінічної картини з наступною медикаментозною корекцією. Постають запитання: чи вплинула поява в дитинстві автоімунної патології на розвиток аденоми гіпофіза, чи могло вплинути на розвиток пухлини призначення в дитинстві глюкокортикоїдів і як наявність вродженої дисплазії сполучної тканини впливає на розвиток ЮРА та аденоми гіпофіза. Ці питання потребують подальшого вивчення та аналізу.

ЛІТЕРАТУРА

1. *Ганджа І.М., Децик Ю.І., Пелещук А.П. та ін.* Рідкі і атипові синдроми захворювання в клініці внутрішніх захворювань / За ред. І.М. Ганджі. – К.: Здоров'я, 1982.
2. *Каррей Х.Л.* Клиническая ревматология. М.: Медицина, 1990. – 674 с.
3. Клиническая эндокринология: руководство (3 изд.) / Под ред. Н.Т. Старковой. – СПб.: Питер, 2002. – 576 с.
4. *Комаров Ф.И.* Диагностика и лечение внутренних болезней. М.: Медицина, 1991. – 423 с.
5. *Лисенко Г.І., Ткаченко В.І.* Диференційна діагностика артропатій у загальнолікарській практиці: ендокринні артропатії (стаття). Київ. Мистецтво лікування – № 1. – 2013. – С. 18–24.
6. *Насонова Е.Л. (ред.)* Ревматология: клинические рекомендации. Под ред. акад. РАМН Е.Л. Басонова. М.: ГОЭТАР-Медиа, 2011. – 752 с.
7. Номенклатура, класифікація, критерії діагностики та програми лікування ревматичних хвороб / За ред. В.М. Коваленка, Н.М. Шуби. – К., 2004. – 156 с.
8. *Свінцицький А.С., Яременко О.Б., Пузанова О.Г., Хомченко Н.І.* Ревматичні хвороби та синдроми. К: Книга плюс, 2006. – С. 586–589.
9. *Солєйко О.В., Рикало Н.А., Осипенко І.П., Солейко Л.П.* Альдостерол та кортизон сироватки крові: синдром недиференційованої дисплазії сполучної тканини: від концепції патогенезу до стратегії лікування. Вінниця: Нова книга, 2014. – 166 с.
10. *Compston J.E., Papapoulos S.E., Blanchard F.* Report on osteoporosis in the European Community: Current status and recommendations for the future // Osteoporosis Int. – Vol. 8. – P. 531–534.
11. *Dorwart B.B.* Arthropathies associated with endocrine diseases. In: Schumacher Jr. H.R. Primer on the rheumatic diseases. 10th ed. – Atlanta: Arthritis Foundation, 1993. – P. 242–243.
12. *McGuire J.L., Lambert R.E.* Arthropathies associated with endocrine disorders. In: Kelly W.N., Harris Jr. E.D., Ruddy S., Sledge C.B. Textbook of Rheumatology. 4th ed. – Philadelphia: WB Saunders, 1993. – P. 1527–1544.

РЕЗЮМЕ

Ювенільний ревматоїдний артрит, ендокринна артропатія чи гіпермобільний синдром?

М.Б. Джус, Т.В. Марушко, О.І. Івашківський, Т.А. Карасевська, В.Є. Кондратюк, О.С. Курішко

Мета роботи – оцінка частоти виявлення різних супутніх захворювань, в тому числі ендокринної патології у хворих з ЮРА в анамнезі, що могли вплинути на формування суглобового синдрому в дорослому віці. Важливим завданням лікаря-інтерніста є вміння диференціювати суглобовий

синдром при ревматологічних артропатіях від низки ендокринних патологій, що супроводжуються подібною клінічною картиною.

Матеріали та методи. На базі ревматологічного відділення та ревмодиспансеру Олександрівської клінічної лікарні (Київ) обстежено 64 дорослих хворих з ювенільним ревматоїдним артритом в анамнезі. Особливу увагу привертало поєднання ревматологічного й ендокринного захворювань, що можуть супроводжуватися суглобовим синдромом.

Результати та обговорення. Виявлено, що у 12,5% пацієнтів з ЮРА в анамнезі спостерігається ендокринна патологія, причому в 4,7% – патологія гіпофіза, в тому числі аденома гіпофіза.

Висновки. Поєднання таких рідкісних захворювань, як ЮРА та аденома гіпофіза, потребує подальшого вивчення їх впливу на розвиток суглобового синдрому.

Ключові слова: ювенільний ревматоїдний артрит, акромегалія, гіпермобільний синдром, гіперурикемія.

РЕЗЮМЕ

Ювенильный ревматоидный артрит, эндокринная артропатия или гипермобильный синдром?

М.Б. Джус, Т.В. Марушко, А.И. Ивашковский, Т.А. Карасевская, В.Е. Кондратюк, О.С. Куришко

Цель работы – оценка частоты выявления различных сопутствующих заболеваний, в том числе эндокринной патологии, у больных с ЮРА в анамнезе, которые могли повлиять на формирование суставного синдрома во взрослом возрасте. Важной задачей врача-интерниста является умение дифференцировать суставной синдром при ревматических артропатиях от ряда эндокринных патологий, сопровождающихся подобной клинической картиной.

Материалы и методы: На базе ревматологического отделения и ревмодиспансера Александровской клинической больницы (Киев) обследованы 64 взрослых больных с ювенильным ревматоидным артритом в анамнезе. Особое внимание уделено сочетанию ревматологического и эндокринного заболеваний, сопровождающихся развитием суставного синдрома.

Результаты и обсуждение. Выявлено, что у 12,5% пациентов с ЮРА в анамнезе наблюдается эндокринная патология, причем в 4,7% – патология гипофиза, в том числе аденома гипофиза.

Выводы. Сочетание таких редких заболеваний, как ЮРА и аденома гипофиза, требует дальнейшего изучения их влияния на развитие суставного синдрома.

Ключевые слова: ювенильный ревматоидный артрит, акромегалия, гипермобильный синдром, гиперурикемия.

SUMMARY

Juvenile rheumatoid arthritis, endocrine arthropathy or hypermobility syndrome?

M.B. Dzhus, T.V. Marushko, O.I. Ivashkivskyy, T.A. Karasevska, V.E. Kondratyuk, O.S. Kurishko

Objective. Evaluation of the frequency of detection of various associated diseases, including endocrine pathology in patients with a history of juvenile rheumatoid arthritis (JRA), which could affect the formation of joint syndrome in adulthood. An important task of the doctor-internist is the ability to differentiate articular syndrome in rheumatic arthropathies from joint damage due to many endocrine disorders, accompanied by a similar clinical picture.

Materials and methods. 64 adult patients with history of JRA were examined in a rheumatological department of Alexander Hospital, Kyiv. Particular attention was paid to combination of rheumatic and endocrine diseases that may be accompanied by articular syndrome.

Results and discussion. In 12.5% of patients with JRA in anamnesis endocrine pathology was found, in whom 4,7% of patients pituitary pathology was observed, including pituitary adenoma.

Conclusions. The combination of rare diseases such as pituitary adenoma and JRA needs further study the impact of these diseases on the development of articular syndrome.

Key words: juvenile rheumatoid arthritis, acromegaly, hypermobility syndrome, hyperuricemia.

Дата надходження до редакції 21.09.15 р.