В.В. Войтенко

МОЖЛИВОСТІ СПЕКТРАЛЬНОГО АНАЛІЗУ ГОЛОСУ ДЛЯ ДІАГНОСТИКИ ПОШКОДЖЕННЯ ЗОВНІШНЬОЇ ГІЛКИ ВЕРХНЬОГО ГОРТАННОГО НЕРВА У ТИРЕОЇДНІЙ ХІРУРГІЇ

Український науково-практичний центр ендокринної хірургії, трансплантації ендокринних органів і тканин МОЗ України, Київ

ВСТУП

Голос – унікальне явище не лише фізіологічне або акустичне, але й соціальне, засіб не лише спілкування, але й реалізацієї професійних можливостей для людей різноманітних професій (педагогів, акторів, політичних діячів тощо) [1]. Порушення голосової функції залишається актуальною проблемою у хірургії щитоподібної залози (ЩЗ). Основною причиною порушень іннервації гортані є травми поворотного та верхнього гортанних нервів під час операцій на ЩЗ. Якщо травма поворотного гортанного нерва викликає зазвичай очевидні зміни дихання та голосу (аж до цілковитої афонії та асфіксії за двобічного ураження), то пошкодження зовнішньої гілки верхнього гортанного нерва (ЗГВГН) може деякий час по операції не викликати занепокоєння лікаря та пацієнта. Але згодом зміни якості голосу та зовнішнього дихання можуть стати перешкодою для повного професійного та соціального відновлення. Залишається проблемою фіксація порушень після травматизації ЗГВГН, адже «золотий стандарт» діагностики – відеоларингоскопія – не дозволяє об'єктивно оцінити порушення ЗГВГН. Метод спектрального аналізу дає змогу об'єктивізувати розуміння процесу. Для об'єктивізації та оцінки порушень під час спектрального аналізу голосу у дослідженні функції ЗГВГН використовують поняття «частота основного тону гортані» та «висота тону гортані». Ці терміни часто використовують в одному й тому ж сенсі, проте слід їх розрізняти. Висота тону – це поняття суб'єктивне, яке оцінюється за допомогою слухової системи людини. Частота основного тону F_0, за визначенням, це об'єктивна характеристика, яку визначають за допомогою спектроаналізатора, яка відображає зміни довжини та натягнення голосових складок.

Для глибшого розуміння механізму керування висотою тону доцільно розглянути будову голосових складок, які сформовано різними видами тканин, що мають особливі біомеханічні властивості. Епітелій, який тонким шаром вкриває поверхню голосових складок, є пухким і не здатен забезпечувати напружений стан складок. Глибші тканини голосових складок – колагенові волокна, еластин і м'язи – чинять певний опір натягу, тобто, здатні забезпечити їх жорсткість.

Одним з основних показників, що їх характеризує F_0, є натяг голосових складок, який забезпечується скороченням або розтягненням голосових складок за допомогою перснещитоподібного та щиточерпалоподібного м'язів, які розтягують голосові складки виштовхуванням щитоподібного хряща та скорочують голосові складки відповідно. Іннервація цих м'язів здійснюється зовнішньої гілкою верхнього гортанного нерва, ризик пошкодження якого під час хірургічного лікування захворювань ЩЗ залежить від геометричних розмірів верхнього полюсу залози.

Відповідно до загальноприйнятої класифікації C.R. Cernea [5], ЗГВГН має три анатомічних варіанти проходження повз верхній полюс частки ЩЗ (рис. 1). Варіант I має місце у 40–50% випадків, IIA – у 20-25%, IIБ – у 30-35%. Варіанти IIA та, надто, IIБ несуть високий ризик пошкодження ЗГВГН у ході мобілізації верхніх полюсів часток ЩЗ.

Серед патології ЩЗ, що вимагає оперативного лікування, найчастішими є вузловий зоб великих розмірів, дифузний токсичний зоб, рак ЩЗ. У більшості випадків дані захворювання перебігають без істотних змін голосової функції гортані, за винятком поширено інвазійних форм раку ЩЗ. Частота ятрогенного пошкодження ЗГВГН коливається від 0,5% до 58% [5]. Цю розбіжність, можливо, пов'язано з відсутністю чітких об'єктивних діагностичних критеріїв під час операції та на пооперaційному етапі.

Дослідження голосової функції гортані може здійснюватися за допомогою різноманітних методик. Спектральний аналіз голосу за допомогою звукозаписної апаратури та програмного забезпечення з метою обробки та аналізу даних є

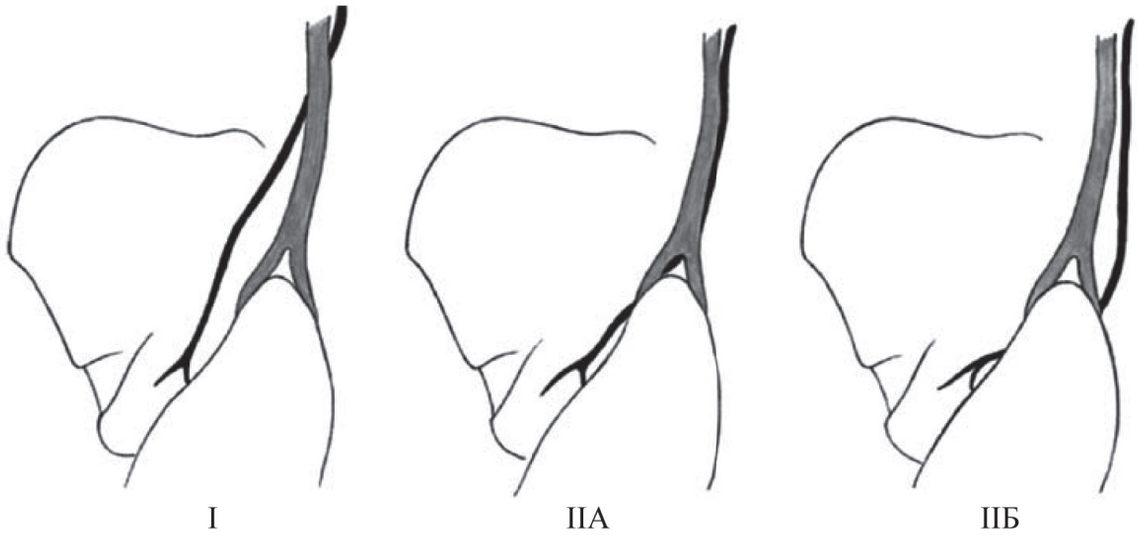

Рис. *Анатомічні варіанти проходження зовнішньої гілки верхнього гортанного нерва повз верхній полюс частки щитоподібної залози.*

неінвазійним методом, не вимагає значних економічних витрат і може виконуватись у закладах, де обстежуються та лікуються хворі з патологією ЩЗ. Необхідність удосконалення голосу, виправлення його набутих вад спонукає науковців різних фахів вивчати голосову функцію, її визначальні характеристики, можливості та особливості.

Мета дослідження – провести спектральний аналіз голосу пацієнтів із хірургічною патологією ЩЗ на перед- та пооперaційному етапах, визначити зміни спектральних показників, найбільш характерних для пошкодження ЗГВГН.

МАТЕРІАЛИ ТА МЕТОДИ

Дослідження проведено на базі хірургічного відділення Українського науково-практичного центру ендокринної хірургії, трансплантації ендокринних органів і тканин МОЗ України із залученням 40 пацієнтів-жінок і 40 пацієнтів-чоловіків віком від 20 до 50 років із хірургічною патологією ЩЗ напередодні та після оперативного втручання на ЩЗ. Пацієнти перебували в евтиреоїдному стані. Усіх пацієнтів обов'язково оглядав отоларинголог на перед- і пооперaційному етапах за допомогою відеоларингоскопа – патологічних змін, пов'язаних із травмою поворотних гортанних нервів, під час обстеження виявлено не було.

Для дослідження голосової функції гортані проводили запис голосу пацієнта. На передопераційному етапі пацієнт називав ім'я, по-батькові та прізвище, дату народження та дату дослідження, а потім вимовляв протяжно голосний «і» у звичному для себе діапазоні частот, на наступному етапі дослідження пацієнт вимовляв протяжно голосний «і» у ширшому діапазоні частот – від найнижчих до найвищих. У пооперaційний період дослідження проводили повторно з порівняльним аналізом. Для обстеження використовували звукозаписний пристрій (мікрофон із діапазоном 8-22000 Гц) і програмне забезпечення «Praat» (версія 2013 р.), призначене для запису, відтворення та аналізу акустичного сигналу. Критерієм оцінки були такі показники: F_0 – частота основного тону гортані, ΔF_0 – різниця між максимальним (Max pitch) і мінімальним (Min pitch) значеннями F_0, МЧФ – максимальний час фонації.

Для оцінки статистичної значущості відмінностей застосовували параметричний (t-критерій Стьюдента) та непараметричний (Т-критерій Вілкоксона) критерії залежно від того, відповідали або ні нормальному розподілу числові ряди, які вивчались.

РЕЗУЛЬТАТИ ТА ОБГОВОРЕННЯ

Пацієнтів розподілили на 2 групи. Першу групу складали пацієнти без відхилень основних показників голосу від нормальних напередодні та після хірургічного лікування. Хворі другої групи мали після хірургічного втручання незначні суб'єктивні скарги на зміни голосу, а саме: огрубіння та ослаблення голосу, першіння, кашель, але суттєві об'єктивні відхилення деяких параметрів голосу, а саме: зниження частоти основного тону гортані F_0 у середньому на 60-80 Гц, зниження частотного діапазону у середньому на 150-200 Гц і суттєві

Таблиця

Основні показники голосу хворих напередодні та після хірургічного лікування патології щитоподібної залози

Показник	I група – жінки (n=20)	II група – жінки (n=20)	I група – чоловіки (n=20)	II група – чоловіки (n=20)
F_0, Гц	243,8±2,3	159,5±2,5**	172,3±2,3	114,1±1,5**
МЧФ, с	20,5±0,5	20,1±0,5	18,5±0,4	17,9±0,3
Max pitch, Гц	393,5±2,9	177,1±2,1**	297,9±2,9	125,1±1,5**
Min pitch, Гц	190,2±1,6	124,9±1,5**	104,4±1,7	95,6±1,4*
Δ F_0, Гц	203,5±1,8	53,2±1,6	193,8±2,1	30,5±1,3

Примітки: ** – вірогідна різниця з показником I групи (p<0,01); ** – вірогідна різниця з показником у жінок (p<0,001).*

зміни ΔF_0. Максимальний час фонації був практично незміненим (таблиця).

За результатами проведеного дослідження виявлено, що у II групі пацієнтів (жінок і чоловіків) мало місце зниження основного тону гортані, про що свідчать зміни F_0, ΔF_0, Max pitch, Min pitch після проведення спектрального аналізу голосу. Суттєвим було зниження Max pitch, Min pitch і частотного діапазону ΔF_0 у II групі як у чоловіків, так і у жінок, а максимальний час фонації суттєво не змінився. Під час відеоларингоскопічного дослідження зафіксованих порушень у рухомих частинах гортані не виявлено.

ВИСНОВКИ

1. Застосування методики спектрального аналізу голосу дозволяє об'єктивізувати ступінь і вид голосових порушень у пооперaційний період та здійснювати їх моніторинг впродовж лікування та реабілітації.
2. Метод реєстрації змін спектральних показників голосу є простим у використанні, не вимагає значних економічних витрат і після подальшого дослідження може використовуватися для діагностики пошкодження ЗГВГН.

ЛІТЕРАТУРА

1. *Лаврова Е.В.* Логопедия. Основы фонопедии. М., 2007. – С. 3, 12.
2. *Barczynski M., Konturek A., Stopa M. et al.* Randomized controlled trial of visualization versus neuromonitoring of the external branch of the superior laryngeal nerve during thyroidectomy // World J. Surg. – 2012. – Vol. 6. – P. 1340-1347.
3. *Kotaro Fukui, Yuma Ishikawa, Eiji Shintaku, Keisuke Ohno, Nana Sakakibara, Atsuo Takanishi, Masaaki Honda.* Vocal Cord Model to Control Various Voices for Anthropomorphic Talking Robot // Proc. of 8th International Seminar on Speech Production, 2008. – P. 341-344.
4. *Adachi S., Yu J.* Two-dimensional model of vocal fold vibration for sound synthesis of voice and soprano singing // Journal of the Acoustical Society of America. – 2005. – Vol. 117, № 5. – P. 3213-3224.
5. *Cernea C.R., Ferraz A.R., Furlani J. et al.* Identification of theexternal branch of the superior laryngeal nerve during thyroidectomy // Am. J. Surg. – 1992. – Vol. 6. – P. 634-639.

РЕЗЮМЕ

Можливості спектрального аналізу голосу для діагностики пошкодження зовнішньої гілки верхнього гортанного нерва у тиреоїдній хірургії

В.В. Войтенко

Мета роботи – провести спектральний аналіз голосу пацієнтів із хірургічною патологією ЩЗ на перед- та пооперaційному етапах, визначити зміни спектральних показників, найбільш характерних для пошкодження ЗГВГН.

Матеріали таі методи. Дослідження спектрального аналізу голосу проведено у 40 пацієнтів-жінок і 40 пацієнтів-чоловіків віком від 20 до 50 років із хірургічною патологією ЩЗ. Усі пацієнти були в евтиреоїдному стані та обов'язково оглядалися на перед- і пооперaційному етапах отоларингологом із використанням відеоларингоскопії – патологічних змін, характерних для пошкодження поворотних гортанних нервів, не виявлено. Проводили запис голосу пацієнта, який називав ім'я, по-батькові та прізвище, дату народження та дату дослідження, потім вимовляв протяжно голосний «і» звичним для себе голосом, потім звук «і» в ширшому діапазоні частот – від низьких до високих. По операції дослідження проводили повторно й аналізували отримані дані. Критерієм оцінки були F_0, ΔF_0, МЧФ.

Результати та обговорення. Пацієнтів розподілили на 2 групи. У першій групі відхилень від основних показників не виявлено. Пацієнти другої групи пред'являли скарги на огрубіння та послаблення голосу, першіння, кашель і мали істотні зміни у показниках спектрального аналізу голосу: зниження F_0 у середньому на 60-80 Гц, зниження частотного діапазону у середньому на 150-200 Гц та істотні зміни ΔF_0.

Висновки. Використання методу спектрального аналізу голосу дозволяє об'єктивізувати ступінь і вид голосових порушень по операції та здійснювати їх подальший моніторинг у ході лікувальних заходів і реабілітації.

Ключові слова: голос, зовнішня гілка верхнього гортанного нерва, частота основного тону, висота основного тону гортані, спектральний аналіз голосу, щитоподібна залоза, тиреоїдна хірургія.

РЕЗЮМЕ

Возможности спектрального анализа голоса для диагностики повреждения наружной ветви верхнего гортанного нерва в тиреоидной хирургии

В.В. Войтенко

Цель работы – провести анализ спектрального анализа голоса пациентов с хирургической патологией ЩЖ на до- и послеоперационном этапах, определить изменения спектральных показателей, наиболее характерных для повреждения наружной ветви верхнего гортанного нерва.

Материалы и методы. Исследование спектрального анализа голоса проведено у 40 пациентов-женщин и 40 пациентов-мужчин в возрасте от 20 до 50 лет с хирургической патологией ЩЖ. Все пациенты находились в эутиреоидном состоянии и проходили обязательный осмотр на до- и послеоперационном этапе отоларингологом с использованием видеоларингоскопии – патологических изменений, характерных для повреждения возвратных гортанных нервов, не выявлено. Проводили запись голоса пациента, который называл имя, отчество и фамилию, дату рождения и дату исследования, затем произносил протяжно гласный «и» обычным для себя голосом, потом звук «и» в более широком диапазоне частот – от низких до высоких. После операции исследование проводили повторно и анализировали полученные данные. Критерием оценки были F_0, ΔF_0, МВФ.

Результаты и обсуждение. Пациенты были разделены на 2 группы. В первой группе отклонений от основных показателей не выявлено. Пациенты второй группы предъявляли жалобы на огрубение и ослабление голоса, першение, кашель и имели существенные изменения показателей спектрального анализа голоса: снижение F_0 в среднем на 60-80 Гц, снижение частотного диапазона в среднем на 150-200 Гц и существенное изменение ΔF_0.

Выводы. Использование метода спектрального анализа голоса позволяет объективизировать степень и вид голосовых нарушений после операции и осуществлять их мониторинг во время и после лечебных мероприятий и реабилитации. Метод прост в использовании, не требует значительных затрат и после дальнейших дополнительных исследований может применяться для диагностики повреждения НВВГН.

Ключевые слова: голос, наружная ветвь верхнего гортанного нерва, частота основного тона, высота основного тона гортани, спектральный анализ голоса, щитовидная железа, тиреоидная хирургия.

SUMMARY

Opportunity of voice spectrology for diagnostics of damage of external branch of superior laryngeal nerve in thyroid surgery

V. Voitenko

Purpose. Analysis of voice spectrology of patients with surgical pathology of thyroid on pre- and postoperative stages for determination of damage of external branch of superior laryngeal nerve (EBSLN).

Materials and methods. Study of voice spectral analysis was performed in 40 female-patients and 40 male patients aged from 20 till 50. All patients were euthyroid and have undergone thyroidectomy. ENT-examination was obligatory prior and after operation using videolaryngoscopy – for revealing pathological changes of recurrent laryngeal nerves. The record of patient's voice had been made, while he or she said their names, date of birth and present date, the vowel of "e-e-e" pronounced prolonged by ordinary voice, then sound of "e-e-e" in the wide range of frequencies from low to high. After the operation study was conducted again. The data had been analyzed. The criterion of estimation were next indexes of spectral analysis of voice: F_0, ΔF_0, IMF.

Results and discussion. Patients were divided into 2 groups. In the first group patients did not had any deviations from basic indexes. The patients of the second group had complaints for rough and or weak voice, cough, and they had substantial changes of spectrum : decline of F_0 on the average on 60-80 Hz,

decline of frequency range on the average on 150-200 Hz and substantial change ΔF_0.

Conclusions. Use of method of spectral analysis of voice allows to objectify the degree and type of vocal violations after the operation and perform monitoring during treatment and rehabilitation.

Offered method is simple in the use, does not require considerable expenses, and after further additional researches can be used for diagnostics of damage of EBSLN.

Key words: voice, laryngeal nerve, frequency of basic tone, height of basic tone , spectral analysis of voice, thyroid surgery.

Дата надходження до редакції 22.12.2014 р.