О.С. Ларін, С.М. Черенько, О.А. Товкай

ФЕОХРОМОЦИТОМА У ВАГІТНИХ: ДОСВІД ДІАГНОСТИКИ, ЛІКУВАННЯ, СПОСТЕРЕЖЕННЯ

Український науково-практичний центр ендокринної хірургії, трансплантації ендокринних органів і тканин МОЗ України, Київ

ВСТУП

Феохромоцитома є пухлиною мозкової речовини надниркових залоз (зрідка походить із парагангліїв і гангліїв симпатичної нервової системи), яка має здатність до потужного синтезу катехоламінів, що зумовлює специфічну клінічну картину захворювання та робить його вкрай небезпечним для хірургічного лікування незалежно від доброякісності або злоякісності.

Історія становлення сучасної хірургії феохромоцитом складає одну з найдраматичніших сторінок ендокринології, що детально викладено в яскравому нарисі, який буде опубліковано у наступному випуску журналу «Клінічна ендокринологія та ендокринна хірургія». Колектив Українського науково-практичного центру ендокринної хірургії, трансплантаціїї ендокринних органів і тканин МОЗ України (УНПЦЕХ,ТЕОіТ), очолюваний професором О.С. Ларіним, доклав чимало зусиль для вдосконалення методології надання допомоги пацієнтам із феохромоцитомами, пройшовши складний шлях пошуку оптимальних лікувальних підходів: від ангіографічної емболізації живлячих судин пухлини та травматичних відкритих операцій до найсучаснішого анестезіологічного забезпечення та філігранного виконання малоінвазійних ендоскопічних (лапароскопічних або ретроперитонеальних) адреналектомій, у тому числі й одномоментних двобічних [1]. Лапароскопічна адреналектомія за феохромоцитом (впроваджена у клініці з 2004 року) суттєво зменшила не лише травматизм втручання, але й гемодинамічні порушення, крововтрату, частоту ускладнень (майже у 10 разів), що дозволило застосовувати хірургічне лікування у найскладніших клінічних випадках, таких як стан після перенесених інсультів, вживлення водіїв ритму, ураження обох надниркових залоз та інших ендокринних органів (МЕН-синдроми), супутня вагітність [1, 2].

Феохромоцитома під час вагітності є досить рідкісним захворюванням. За даними літератури, середня частота її складає 1 на 50 000 випадків вагітності [3-6]. Наявність феохромоцитоми у вагітної ставить багато питань і завдань перед акушерами, ендокринологами, хірургами, неонатологами, анестезіологами, кардіологами. Артеріальна гіпертензія є одним із частих ускладнень вагітності, що вимагає уважного диференціювання її причин. Нерозпізнана феохромоцитома становить велику небезпеку не лише матері, а й плоду, призводячи часто до летальних наслідків і перинатальної смерті. У середині минулого сторіччя навіть вважалося слушним рішення про переривання вагітності у першому триместрі з огляду на негативний вплив гіперкатехолемії на організми матері та плода [7]. Більшість симптомів виникають протягом другого або на початку третього триместру вагітності, і їх, як правило, представлено поєднанням артеріальної гіпертензії, тахікардії, пітливості, дискомфорту в черевній або грудній порожнині. Тому клінічна діагностика не є надійним методом ранньої діагностики хвороби. Для попередження ускладнень необхідно виявляти феохромоцитому, яка найчастіше є великою (понад 3-4 см) пухлиною надниркових залоз (НЗ), якомога раніше (у першому або другому триместрі) [3, 4, 6]. На ранніх стадіях вагітності обов'язковим є проведення диференційної діагностики надниркової артеріальної гіпертензії з прееклампсією [8-15].

Більш детальне обстеження, диференціювання причин гіпертонії вагітних, поява ефективних блокаторів альфа-адренорецепторів, вдосконалення хірургічної техніки дозволили зменшити смертність як для матері, так і для плода на 12-18% і 40-50% 1970-ми роками та до 0-2% і 11% відповідно нині [3]. Водночас у разі пологів із невстановленим діагнозом феохромоцитоми, попри всю медичну підтримку, смертність може сягати 25% для матері та 54% для плода [4, 14-16]. Єдиними методами візуалізації феохромоцитоми під час вагітності є ультразвукове дослідження (УЗД) і магнітно-резонансна томографія (МРТ), які не несуть ризику для плода, на відміну від ізотопних і рентгенологічних методів [2, 6]. Слід відзначити, що майже 30% феохромоцитом у вагітних можуть

бути компонентами спадкових синдромів (МЕН 2А, VHL, NF1, SDH), які демонструють більший рівень екстраадреналової локалізації хвороби [3, 8, 17, 18]. Нещодавно K. Pacak і співавт. сповістили про новий синдром, пов'язаний із парагангліомою та соматостатиномою внаслідок мутації гена *HIF2α* (Pacak-Jochmanova синдром) [19]. Взагалі лікування феохромоцитоми під час вагітності починається з контролю артеріального тиску та серцевого ритму за допомогою α-адреноблокаторів. Селективні β-блокатори використовуються лише епізодично, аби уникнути ризиків, пов'язаних із затримкою внутрішньоутробного розвитку [3, 5, 6, 20].

Хірургічне лікування має виконуватись у спеціалізованих центрах, де можливий міждисциплінарний підхід за участю акушерів-гінекологів, ендокринологів, кардіологів, анестезіологів, неонатологів і хірургів. Доцільним методом хірургічного лікування є однобічна лапароскопічна адреналектомія у пацієнток, термін вагітності у яких не перевищив 24 тижні [3, 5, 6, 21].

Мета роботи – аналіз клінічних варіантів перебігу феохромоцитоми у вагітних, з'ясування особливостей симптоматики, діагностики та хірургічного лікування на досвіді клініки та за літературними даними, обґрунтування пропозицій щодо певного діагностично-лікувального алгоритму.

МАТЕРІАЛИ ТА МЕТОДИ

Проаналізовано результати спостереження та лікування 5 пацієнток із феохромоцитомами, виявленими під час вагітності та прооперованими в УНПЦЕХ,ТЕОіТ протягом 2001-2012 рр.

Типову для феохромоцитоми клінічну картину з класичними симпато-адреналовими кризами, які спонтанно проходять, змінюючись епізодами колаптоїдних реакцій, супроводжуються тремором, головним болем, відчуттям пульсації, страху, спостерігали лише в однієї пацієнтки, але в усіх випадках було виявлено періодичний підйом артеріального тиску, високий рівень катехоламінів у сироватці крові, метанефринів і катехоламінів у добовій сечі. Усім жінкам було проведено візуалізаційну діагностику за допомогою УЗД та/або МРТ.

РЕЗУЛЬТАТИ ТА ОБГОВОРЕННЯ

На момент звертання жінок до клініки їх середній вік складав 30,4±0,9 року. У трьох випадках (60,0%) було виявлено двобічні новоутворення мозкового шару НЗ. Після ретельного дообстеження у цих 3 пацієнток було підтверджено спадкову форму феохромоцитоми як компонента генетичного синдрому множинної ендокринної неоплазії (МЕН) 2А, де іншими компонентами виступають медулярний рак щитоподібної залози та первинний гіперпаратиреоз (у 20% випадків). У решті двох випадках (40,0%) виявлено однобічні ураження НЗ – одне правобічне та одне лівобічне. Середній розмір пухлин складав 51,9±0,9 мм. Спадковий, автосомно-домінантний синдром МЕН 2А було встановлено за результатами клініко-генеалогічного дослідження через відсутність можливостей для генетичного аналізу RET-протоонкогена. Усім жінкам у передопераційний період (за 2-3 тижні) призначали терапію α-адреноблокаторами в дозі від 1 мг/добу до 8 мг/добу (доксазозин).

У 3 пацієнток відзначено клінічну картину з певними ознаками катехоламінових нападів (артеріальна гіпертензія з ознаками різноманітних метаболічних розладів). В одному випадку скарг, за виключенням тахікардії (частота серцевих скорочень – 90-96 уд. на хвилину) на тлі нормотензії (АТ 110/70 мм рт. ст.), не було. Вагітну жінку 23 років було направлено до УНПЦЕХ,ТЕОіТ на обстеження з приводу багатовузлового зоба у термін 14 тижнів вагітності. У клініці виконано УЗД щитоподібної залози та тонкоголкову аспіраційну біопсію (висновок – медулярний рак щитоподібної залози), рівень кальцитоніну складав 311 пг/мл (N<11,5 пг/мл), паратгормону – 34,8 пг/мл (N 15-65 пг/мл), іонізованого кальцію – 1,07 ммоль/л (N 1,15-1,33 ммоль/л). З анамнезу з'ясовано, що батько пацієнтки помер 7 років тому від пухлини підпечінкового простору. Для подальшого дообстеження виконано УЗД і візуалізовано двобічні пухлини НЗ. Рівень метанефринів складав 7721 мкг/добу (N 25-312 мкг за добу). МРТ органів черевної порожнини довела наявність пухлини правої надниркової залози 45×61×63 мм, пухлини лівої надниркової залози 46×52×47 мм (рис. 1), вагітності, що розвивається (рис. 2). Все це дозволило встановити діагноз МЕН 2А синдрому, двобічної феохромоцитоми, медулярного раку щитоподібної залози. Хворій призначено α-адреноблокатор (доксазозин) 2 мг/добу. У термін 23 тижні вагітності виконано лапароскопічну правобічну адреналектомію (рис. 3) із подальшою (через 5 діб) тиреоїдектомією з дисекцією лімфатичних колекторів шиї. Останні два тижні перед пологами (у зв'язку зі збільшенням об'єму матки) жінка відзначала підвищення АТ до 160/100 мм рт. ст. і тахікардію до 100 уд. за хвилину, після чого дозу α-адреноблокатора було спочатку збільшено до

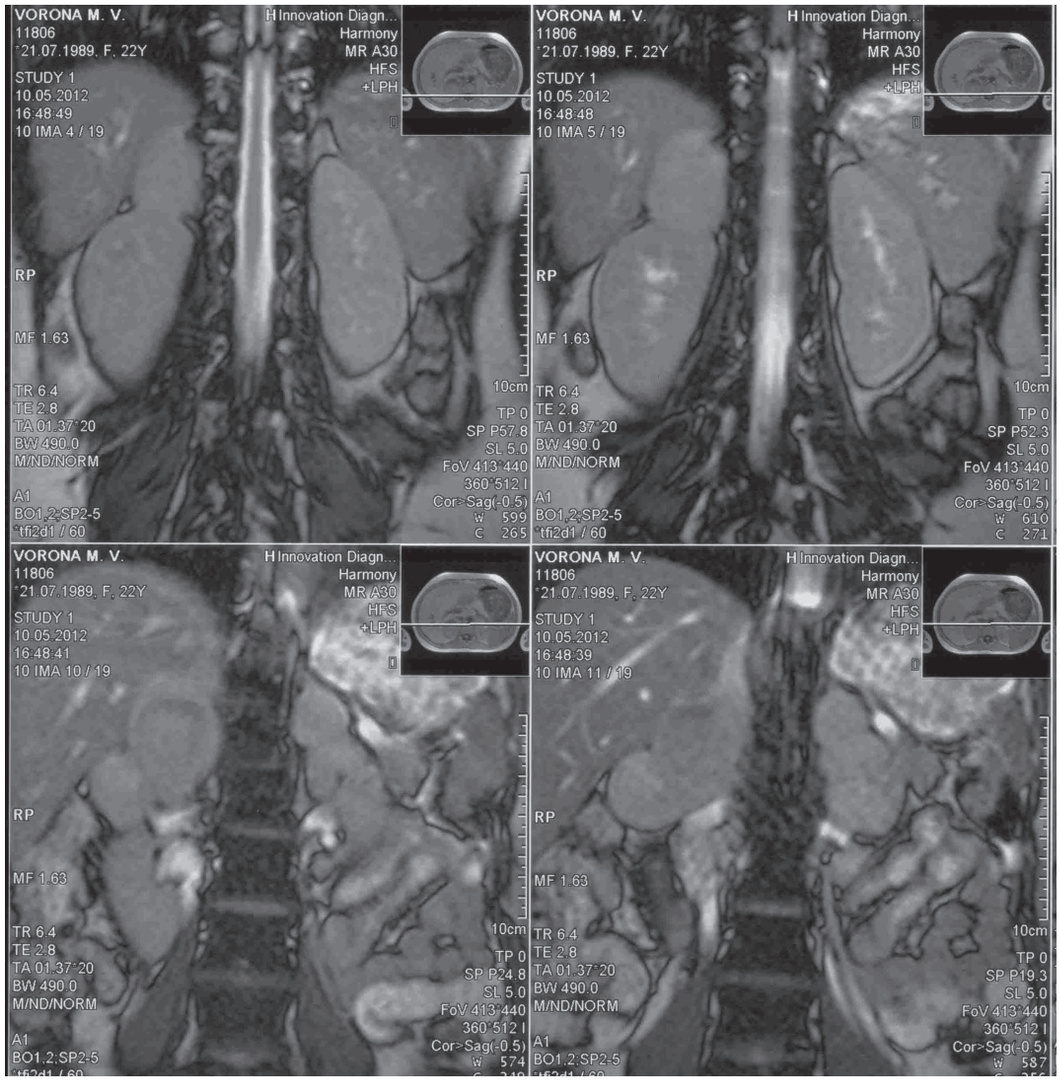

Рис. 1. *МРТ двобічних феохромоцитом.*

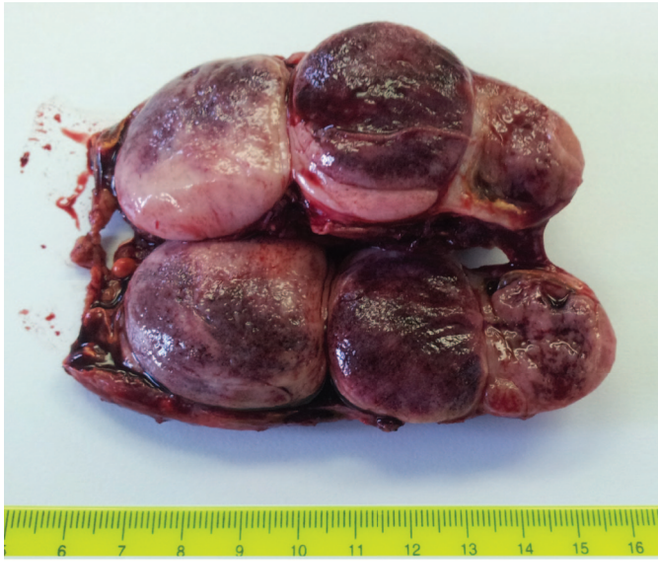

Рис. 2. *Макропрепатрат феохромоцитоми правої надниркової залози.*

4 мг/добу, а потім і до 6 мг/добу. Через 2 місяці після пологів (кесаревого розтину), пацієнтка поступила до хірургічної клініки УНПЦЕХ,ТЕОіТ для проведення лівобічної адреналектомії (рис. 4). На момент госпіталізації: кальцитонін – 95,7 пг/мл, метанефрини у добовій сечі – 6358 мкг/добу, тиреотропний гормон – 0,02 мкМО/мл (N 0,27-4,2 мкМО/мл) на тлі приймання L-тироксину 125 мкг/добу. Хворій виконано лапароскопічну лівобічну адреналектомію з наступним призначенням замісної терапії гідрокортизоном 50 мг/добу.

Двом пацієнткам (66,7%) із двобічною феохромоцитомою виконано тотальну адреналектомію в два етапи (видалення більшої пухлини – під час вагітності) з подальшим призначенням замісної терапії гідрокортизоном під контролем рівня кортизолу у добовій сечі. Одній жінці (33,3%) виконано лише однобічну адреналектомію. По-

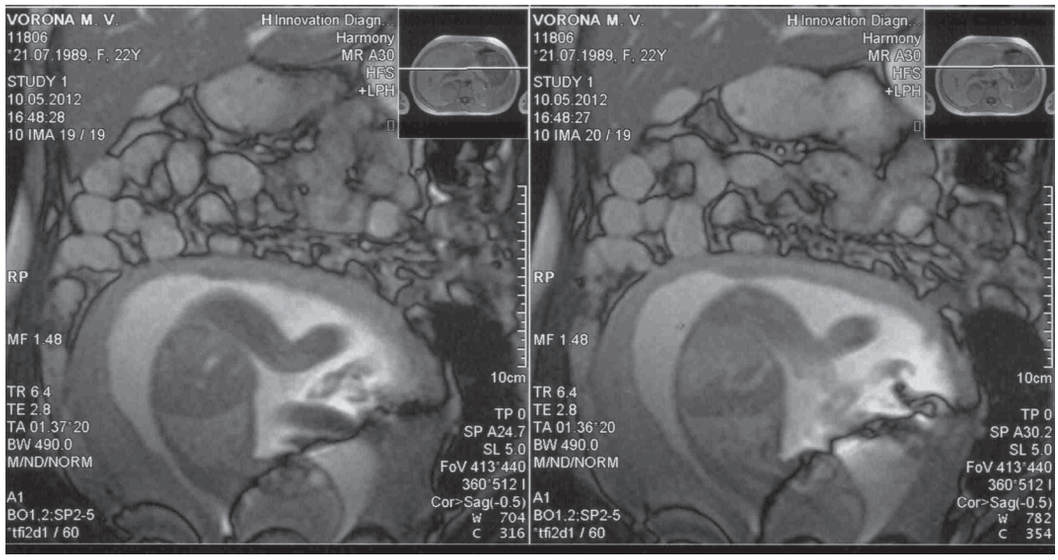

Рис. 3. *МРТ двобічних феохромоцитом (на зрізі плід).*

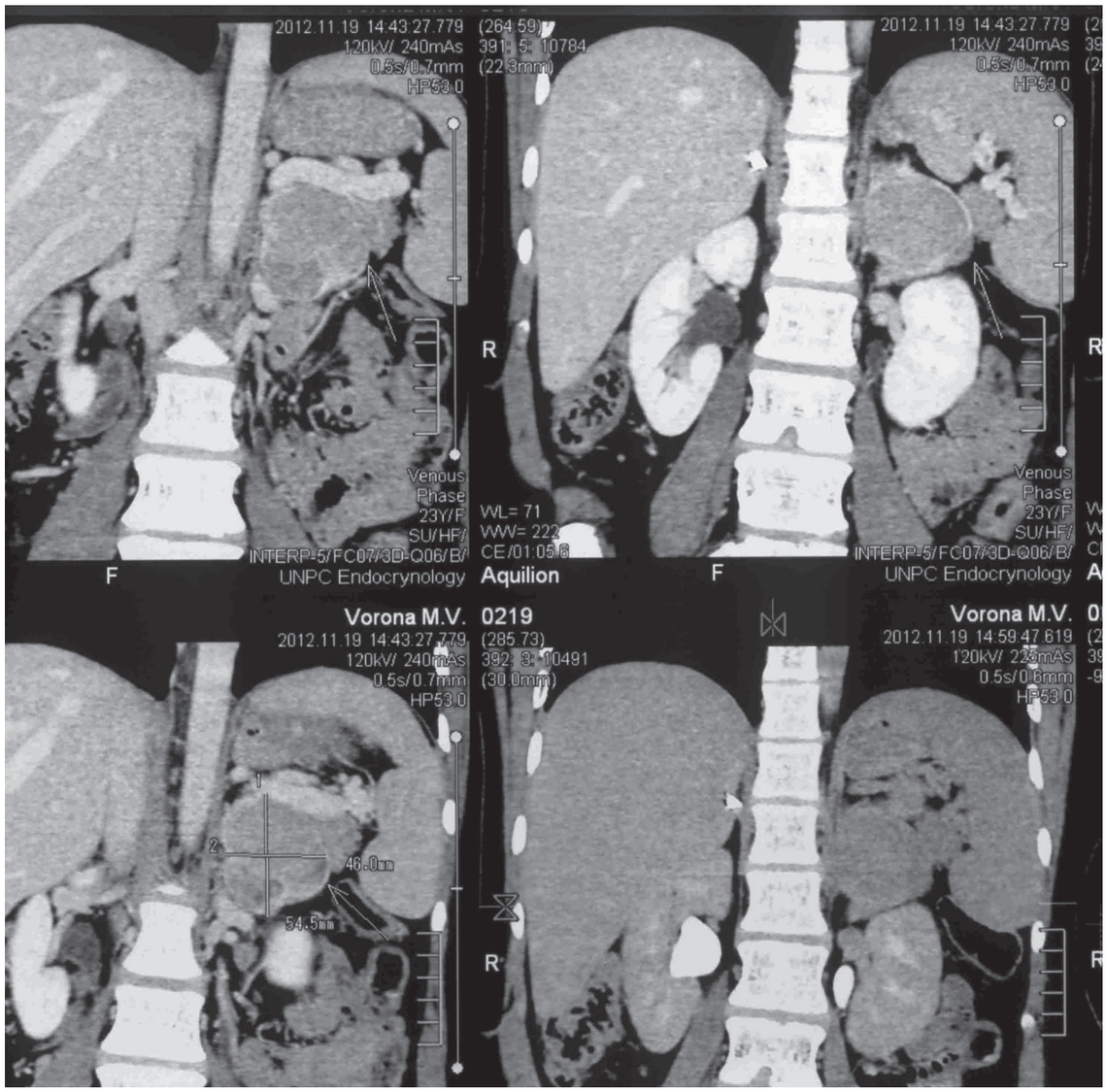

Рис. 4. *СКТ перед другою операцією (феохромоцитома лівої надниркової залози).*

дальша доля її невідома через зміну нею країни мешкання.

У двох жінок з однобічною феохромоцитомою ми не знайшли її спадкового характеру. Після лапароскопічної однобічної адреналектомії (під час вагітності) та пологів у пацієнток нормалізувався артеріальний тиск і загальний стан без проведення замісної терапії.

Наш і світовий досвід свідчать про цілком реальну можливість поєднання феохромоцитоми та вагітності (точну частоту такого стану встановити важко), необхідність націленої диференційної діагностики артеріальних гіпертензій у вагітних із застосуванням неопромінюючих методів візуалізації (всі виявлені пухлини мали великий розмір), необхідність якомога раннього (I триместр) виявлення захворювання для застосування патогенетичних лікарських препаратів, а також безпечність хірургічного лікування феохромоцитоми у вагітних шляхом лапароскопічної адреналектомії впродовж другого триместру. За двобічних феохромоцитом доцільним вбачається першочергове видалення більшої пухлини з відстроченням операції з іншого боку на післяпологовий період (пологи шляхом кесаревого розтину під контролем α-адреноблокаторів). Міждисциплінарний підхід за участю акушерів-гінекологів, ендокринологів, кардіологів, анестезіологів, неонатологів і хірургів має вирішальне значення для збереження життя матері та дитини.

ВИСНОВКИ

1. Артеріальну гіпертензію у вагітних вже на ранніх термінах необхідно розглядати як наслідок потенційно можливої прихованої феохромоцитоми з подальшим обстеженням і складанням плану ведення.
2. За двобічних феохромоцитом у вагітних операцією вибору є однобічна лапароскопічна адреналектомія з боку більшої пухлини після проведення передопераційної підготовки α-адреноблокаторами; пухлину з іншого боку можна видалити після пологів, уникнувши надниркової недостатності.
3. Рекомендовано генетичне обстеження пацієнток та їх дітей на предмет виявлення спадкового характеру захворювання з огляду на високу ймовірність синдромних варіантів феохромоцитоми у вагітних.

ЛІТЕРАТУРА

1. *Черенько С.М., Ларин А.С., Товкай А.А.* Итоги десятилетнего опыта лапароскопических адреналэктомий // Сучасні медичні технології. – 2013. – № 3 (19). – С. 217-219.
2. *Черенько С.М., Ларін О.С., Товкай О.А.* Досвід лікування спадкових форм феохромоцитоми // Клінічна ендокринологія та ендокринна хірургія. – 2009. – № 3 (27). – С. 22-26.
3. *Biggar M.A., Lennard T.W.* Systematic review of phaeochromocytoma in pregnancy // Br. J. Surg. – 2013. – Vol. 100 (2). – P. 182-190.
4. *Lamb M.N., Farley D.R.* Adrenal Tumors and Pregnancy // Chapt 26. – P. 265 – 273. In: Linos D., van Heerden J.A. Adrenal Glands. – 2005. – Springer-Verlag Berlin Heidelberg. ISBN 3-540-41099-6.
5. *Oliva R., Angelos P., Kaplan E., Bakris G.* Pheochromocytoma in pregnancy: a case series and review // Hypertension. – 2010. – Vol. 55 (3). – P. 600-606.
6. *Lansdown A., Rees D.A.* Endocrine oncology in pregnancy // Best Pract. Res. Clin. Endocrinol. Metab. – 2011. – Vol. 25 (6). – P. 911-926.
7. *Burgess G.* Alpha blockade and surgical intervention of pheochromocytoma in pregnancy // Obstet. Gynec. – 1979. – Vol. 53. – P. 266-270.
8. *Ahn J., Hibbard J., Chapa J.* Atypical presentation of pheochromocytoma as part of multiple endocrine neoplasia IIa in pregnancy // Obstet. Gynecol – 2003. – Vol. 102. – P. 1202–1205.
9. *Guerrero M.A., Schreinemakers J.M., Vriens M.R., Suh I., Hwang J., Shen W.T., Gosnell J., Clark O.H., Duh Q.Y.* Clinical spectrum of pheochromocytoma // J Am Coll Surg. – 2009. – Vol. 209 (6). – P. 727-732.
10. *Takai Y., Seki H., Kinoshita K.* Pheochromocytoma in pregnancy manifesting as hypertensive crisis induced by metoclopramide // Int. J. Gynecology & Obstetrics – 1997. – Vol. 59. – P. 133-137.
11. *Hudsmith J.G., Thomas C.E., Browne D.A.* Undiagnosed phaeochromocytoma mimicking severe preeclampsia in a pregnant woman at term // Int. J. Obstet. Anesth. – 2006. – Vol. 15 (3). – P. 240-245.
12. *Petrie J., Lockie C., Paolineli A., Stevens M., Smith M., Mitchell C., Dubrey S.W.* Undiagnosed phaeochromocytoma masquerading as eclampsia // BMJ Case Rep. – 2012. – Jan 18.
13. *Desai A.S., Chutkow W.A., Edelman E., Economy K.E., Dec G.W.* Jr. Clinical problem-solving. A crisis in late pregnancy // N. Engl. J. Med. – 2009. – Vol. 3 (23). – P. 2271-2277.
14. *Kondziella D., Lycke J., Szentgyörgyi E.* A diagnosis not to miss: pheochromocytoma during pregnancy // J. Neurol. – 2007. – Vol. 254 (11) – P. 1612-1613.
15. *Cecchi R., Frati P., Capri O., Cipolloni L.* A rare case of sudden death due to hypotension during cesarean section in a woman suffering from pheochromocytoma and neurofibromatosis // J. Forensic Sci. – 2013. – Vol. 58 (6). – P. 1636-1639.
16. *Salazar-Vega J.L., Levin G., Sansó G., Vieites A., Gómez R., Barontini M.* Pheochromocytoma associated with pregnancy: unexpected favourable outcome in patients diagnosed after delivery // J. Hypertens. – 2014. – Vol. 32 (7). – P. 1458-1463.

17. *Madani R., Al-Hashmi M., Bliss R., Lennard T.W.* Ectopic pheochromocytoma: does the rule of tens apply? // World J. Surg. – 2007. – Vol. 31 (4). – P. 849-854.
18. *Neumann H.P., Bausch B., McWhinney S.R., Bender B.U., Gimm O. et al.* Freiburg-Warsaw-Columbus Pheochromocytoma Study Group. Germ-line mutations in nonsyndromic pheochromocytoma // N. Engl. J. Med. – 2002. – Vol. 9 (19). – P. 1459-1466.
19. *Pacak K., Jochmanova I., Prodanov T., Yang C., Merino M.J., Fojo T., Prchal J.T., Tischler A.S., Lechan R.M., Zhuang Z.* New syndrome of paraganglioma and somatostatinoma associated with polycythemia // J. Clin. Oncol. – 2013. – Vol. 1 (13). – P. 1690-1698.
20. *Cammarano W.B., Gray A.T., Rosen M.A., Lim K.H.* Anesthesia for combined cesarean section and extra-adrenal pheochromocytoma resection: a case report and literature review // Int. J. Obstet. Anesth. – 1997. – Vol. 6 (2). – P. 112-117.
21. *Holthausen U.H., Mettler L., Troidl H.* Pregnancy: A contraindication? // World J. Surg. – 1999. – Vol. 23 (8). – P. 856-862.

РЕЗЮМЕ

Феохромоцитома у вагітних: досвід діагностики, лікування, спостереження

О.С. Ларін, С.М. Черенько, О.А. Товкай

Мета роботи – аналіз клінічних варіантів перебігу феохромоцитом у вагітних, з'ясування особливостей симптоматики, діагностики та хірургічного лікування на досвіді клініки та за літературними даними.

Матеріали та методи. Проаналізовано результати спостереження та лікування 5 пацієнток із феохромоцитомами (у т.ч. 3 із двобічними на тлі генетичних синдромів), виявленими під час вагітності та прооперованими у клініці протягом 2001-2012 рр.

Результати та обговорення. Двом пацієнткам із двобічною феохромоцитомою виконано тотальну лапароскопічну адреналектомію в два етапи (більшої пухлини – під час вагітності) з подальшим призначенням замісної терапії гідрокортизоном. Одна пацієнтка після успішної правобічної адреналектомії відмовилась від повторної операції після пологів і перебуває під спостереженням. Ще у двох жінок зі спорадичною однобічною феохромоцитомою виконано лапароскопічну адреналектомію протягом II триместру вагітності. Після адреналектомії впродовж вагітності в усіх пацієнток спостерігали нормалізацію гемодинаміки та загального стану без потреби у замісній терапії. За умов залишення контрлатеральної пухлини меншого розміру останні тижні вагітності та пологи проводили під прикриттям α-адреноблокаторів. Усі матері та діти живі.

Висновки. Артеріальну гіпертензію у вагітних необхідно розглядати як ознаку потенційно можливої прихованої феохромоцитоми. За двобічних феохромоцитом у вагітних операцією вибору є однобічна лапароскопічна адреналектомія з боку більшої пухлини після проведення короткої підготовки α-адреноблокаторами; пухлину з іншого боку можна видалити після пологів, уникнувши перинатальної надниркової недостатності. Рекомендовано генетичне обстеження пацієнток та їх дітей на предмет виявлення спадкового характеру захворювання з огляду на високу ймовірність синдромних варіантів феохромоцитоми у вагітних.

Ключові слова: феохромоцитома, вагітність, лапароскопічна адреналектомія.

РЕЗЮМЕ

Феохромоцитома у беременных: опыт диагностики, лечения, наблюдения

А.С. Ларин, С.М. Черенько, А.А. Товкай

Цель работы – анализ клинических вариантов течения феохромоцитомы у беременных, выяснение особенностей симптоматики, диагностики и хирургического лечения на опыте клиники и по данным литературы.

Материалы и методы. Проанализированы результаты наблюдения и лечения 5 пациенток с феохромоцитомами (в т.ч. 3 – с двусторонней на фоне генетических синдромов), выявленными во время беременности и прооперированными в клинике в течение 2001-2012 гг.

Результаты и обсуждение. Двум пациенткам с двусторонней феохромоцитомой была выполнена тотальная лапароскопическая адреналэктомия в два этапа (большей опухоли – во время беременности) с последующим назначением заместительной терапии гидрокортизоном. Одна пациентка после односторонней адреналэктомии отказалась от повторной операции после родов и находится под наблюдением. Еще у двух женщин с очевидно спорадической односторонней феохромоцитомой мы выполнили лапароскопическую одностороннюю адреналэктомию во II триместре беременности. У всех пациенток после лапароскопической адреналэктомии отмечалась стойкая нормализация гемодинамики и общего самочувствия до конца беременности без необходимости в заместительной терапии. При оставленной контрлатеральной опухоли меньшего размера последние недели беременности и роды проводили под прикрытием α-адреноблокаторов. Все матери и дети живы.

Выводы. Артериальную гипертензию у беременных необходимо рассматривать как признак потенциально возможной скрытой феохромоцитомы. При двусторонних феохромоцитомах у беременных операцией выбора является односторонняя лапароскопическая адреналэктомия со стороны большей опухоли после проведения короткой подготовки α-адреноблокаторами; опухоль с другой стороны можно удалить после родоразрешения, избежав перинатальной надпочечниковой недостаточности. Рекомендовано генетическое обследование пациенток и их детей на предмет выявления наследственного характера заболевания с учетом высокой вероятности синдромных вариантов феохромоцитомы у беременных.

Ключевые слова: феохромоцитома, беременность, лапароскопическая адреналэктомия.

SUMMARY

Pheochromocytoma in pregnancy: experience in the diagnosis, treatment and follow-up

O. Larin, S. Cherenko, O. Tovkai

The aim is to analyze clinical variants of pheochromocytomas in pregnant women, find out the peculiarities of symptoms, diagnosis and surgical treatment based on the own clinic experience and literature review.

Materials and methods. The results of the monitoring and treatment of 5 patients with pheochromocytoma (incl. 3 with bilateral, as a component of hereditary syndromes), identified during pregnancy and operated in clinic within 2001-2012 years are shown.

Results and discussion. Two patients with biateral pheochromocytoma were operated using two stages total adrenalectomy (first – during pregnancy, removing the bigger tumor), followed by the prescription of hydrocortisone replacement therapy. One woman refused to complete adrenalectomy after delivery, being underwent successful unilateral adrenalectomy during pregnancy, and stays now under supervision. Two women with apparently sporadic unilateral pheochromocytoma were underwent laparoscopic unilateral adrenalectomy (during 2nd trimester of pregnancy). All patients demonstrated normalization of blood pressure and general condition without need for replacement therapy till the end of pregnancy. In cases of persistent smaller contrlateral tumor we conducted the last weeks of pregnancy and delivery on the cover of alpha-blockers. All mothers and children are alive.

Conclusions. Hypertension in pregnant women should be considered as a potential hidden pheochromocytoma. Staged total bilateral laparoscopic adrenalectomy (first – from the side of bigger tumor during 2nd trimester of pregnancy after short preparation with alpha-blockers) could be the operation of choice in case of hereditary bilateral pheochromocytoma; tumor on the other side can be safely removed after delivery, avoiding perinatal mother adrenal insufficiency. Genetic testing of patients and their children could be useful in order to identify the hereditary nature of the disease, given the high probability of syndromic variants of pheochromocytoma in pregnancy.

Key words: pheochromocytoma, pregnancy, laparoscopic adrenalectomy.

Дата надходження до редакції 10.01.2015 р.