УДК 618.14-018.73:577.175.6]-053.81/.85
DOI: http://doi.org/10.30978/CEES-2021-2-40

Вплив андрогенного дефіциту на структуру ендометрію у жінок репродуктивного віку

Л. В. Дем'яненко, Л. М. Семенюк, Т. Ю. Юзвенко

Український науково-практичний центр ендокринної хірургії, трансплантації ендокринних органів і тканин МОЗ України, Київ

Важливе значення мають андрогени в організмі жінки. Так, концентрація загального тестостерону в крові жінок перевищує концентрацію естрогенів майже в 10 разів [1, 2]. Щоб забезпечити повноцінні фізіологічні ефекти в яєчниках, ендометрії, піхві, молочних залозах, кістках, центральній нервовій системі та інших органах, необхідна врегульована взаємодія всіх стероїдних гормонів, тому навіть незначні порушення в метаболізмі та продукції андрогенів матимуть негативний вплив як на репродуктивну та сексуальну сфери, так і на якість життя жінки в цілому [3]. Наявність рецепторів до андрогенів у різних клітинах організму, зокрема в мозку та жировій тканині, свідчить про важливість цих стероїдів для організму жінки [4]. Недостатність андрогенів в організмі жінки клінічно виявляється як сексуальними дисфункціями, так і репродуктивними порушеннями, когнітивними розладами, метаболічним синдромом, дизуричними явищами [5, 6]. Крім того, недостатність статевих гормонів призводить до зниження кровопостачання органів малого таза [7]. Відбувається це через появу та прогресування атеросклерозу в судинах таза, що призводить до погіршення оксигенації та трофіки в репродуктивних органах жінки і формування явищ застійної венозної недостатності.

Чітких критеріїв для встановлення андрогенного дефіциту немає, але проводиться багато досліджень у цьому напрямі. На думку Європейської ендокринологічної спільноти, це необхідно для визначення клінічного перебігу синдрому дефіциту андрогенів у жінок, визначення параметрів андрогенів для встановлення діагнозу і конкретних клінічних ефектів жіночої андрогенової недостатності [8].

Корекцію андрогенної недостатності проводять відповідно до клінічних рекомендацій Асоціації ендокринологів (2015). При плануванні терапії андрогенами жінці слід визначити початковий рівень тестостерону. Контроль вмісту тестостерону в крові необхідно проводити через 3—6 тиж після початку лікування, потім — кожні 6 міс. Для терапії використовують лише нетаблетовані форми, дозволені для застосування жінками (пластир, гель, крем). Лікування препаратами андрогенів, створеними для чоловіків, не рекомендоване [9].

Мета роботи — виявити взаємозв'язок між андрогенною недостатністю і розвитком гіпоплазії ендометрію у жінок репродуктивного віку, розробити алгоритм діагностики та лікування цієї категорії жінок.

МАТЕРІАЛИ ТА МЕТОДИ

Дослідження проведено на базі Українського науково-практичного центру ендокринної хірургії, трансплантації ендокринних органів та тканин МОЗ України. За період з 2018 до 2020 рр. обстежено 156 пацієнток з недостатністю андрогенів.

У дослідженні використано алгоритм оцінки і лікування гіпоактивного розладу статевого потягу

©Клінічна ендокринологія та ендокринна хірургія
©Дем'яненко Леся Володимирівна, к. мед. н., ст. наук. співр. відділу репродуктивної медицини та хірургії; ©Семенюк Людмила Миколаївна, д. мед. н., доцент, зав. відділу репродуктивної медицини та хірургії, E-mail: semeniukliudmyla1@gmail.com. ORCID: https://orcid.org/ 0000-0002-7354-7061; ©Юзвенко Тетяна Юріївна, д. мед. н., професор. ORCID: https://orcid.org/ 0000-0003-4229-2075.

(HSDD), розроблений Міжнародним товариством з вивчення сексуального здоров'я жінок (ISSWSH). Виявлено 48 пацієнток з гіпоплазією ендометрію. Ці жінки скаржилися на мізерні кров'янисті виділення під час місячних при збереженому регулярному циклі.

Основними критеріями для встановлення діагнозу гіпоплазії ендометрію є ультразвукові маркери, такі як товщина ендометрію в періовуляторний період < 7 мм, відсутність тришарової структури ендометрію, порушення кровотоку в базальній мембрані ендометрію за доплерометричними показниками [10]. Ультразвукове дослідження (УЗД) проведено за допомогою апарата Toshiba Nomio XG та діагностичної ультразвукової системи Resona 7.

Після діагностування гіпоплазії ендометрію усім пацієнткам проведено аспіраційну біопсію ендометрію в період із 7-го до 10-го дня менструального циклу. Для заперечення хронічного ендометриту виконано імуногістохімічне дослідження на наявність CD138 [11]. За його результатами вилучено з подальшого дослідження 9 пацієнток з установленим діагнозом хронічний ендометрит, яким проведено відповідне лікування.

Другий етап передбачав імуногістохімічне дослідження на експресію рецепторів до естрогенів, прогестерону та андрогенів у тому самому біопсійному матеріалі. На серійних парафінових зрізах завтовшки 3—4 мкм проводили вивчення рецепторів з використанням первинних антитіл до естрогенів (Estrogen Receptors), прогестерону (Progesteron Receptors) та андрогенів (Androgen receptors), а також системи візуалізації En Vision з діамінобензидином. Препарати дофарбовували гематоксиліном Майера. Результат імуногістохімічних реакцій оцінювали так: 0 — відсутність реакції, + — слабка реакція у невеликій кількості клітин епітелію і строми, ++ — слабка або помірна реакція у великій кількості клітин епітелію і строми або виражена реакція менш ніж у чверті поля зору, +++ — виражена реакція більш ніж у чверті поля зору. Гістологічні препарати вивчали з використанням мікроскопа «Olympus BX 51», цифрової камери «Olympus C 5050 Z» та програмного забезпечення «Olympus DP-Soft» [12].

За результатами імуногістохімічного обстеження пацієнток розподілили на дві групи: перша група (n = 24) — з високим рівнем експресії рецепторів до андрогенів (+++) (рис. 1), друга група (n = 15) — з низьким рівнем експресії андрогенових рецепторів (+). Експресія рецепторів до естрогенів та прогестерону в обох групах була середньою (++) і порівнянною (рис. 2 і 3).

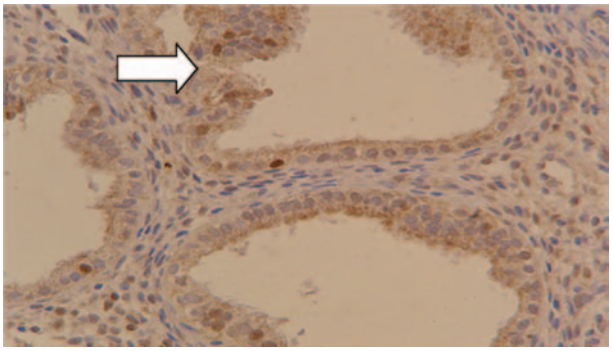

Рис. 1. *Пацієнтка У., 34 роки. Експресія андрогенних рецепторів у залозах і стромі ендометрію (вказано стрілкою). Імуногістохімічний метод, додаткове забарвлення гематоксиліном Майера. ×400*

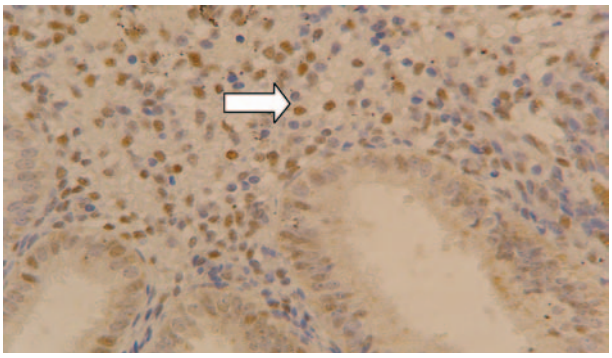

Рис. 2. *Пацієнтка Ш., 39 років. Позитивна реакція на естрогенні рецептори в стромі та залозах ендометрію (вказано стрілкою). Імуногістохімічний метод, додаткове забарвлення гематоксиліном Майера. ×400*

Пацієнткам обох груп проводили гормональну терапію протягом 3 міс: естрадіолу валерат у дозі 1 г/добу в безперервному режимі та 200 мг мікронізованого прогестерону з 16-го до 25-го дня менструального циклу. Додатково пацієнтки першої групи отримували дегідроепіандростендіол (ДГЕА) у дозі 25 мг/добу безперервно у вигляді сублінгвального спрею.

РЕЗУЛЬТАТИ ТА ОБГОВОРЕННЯ

Під час контрольних візитів через 1 і 3 міс після лікування пацієнтки повідомили про помірні кров'янисті виділення під час місячних у першій групі та зменшення об'єму кров'янистих виділень після відміни гормональної стимуляції у другій групі.

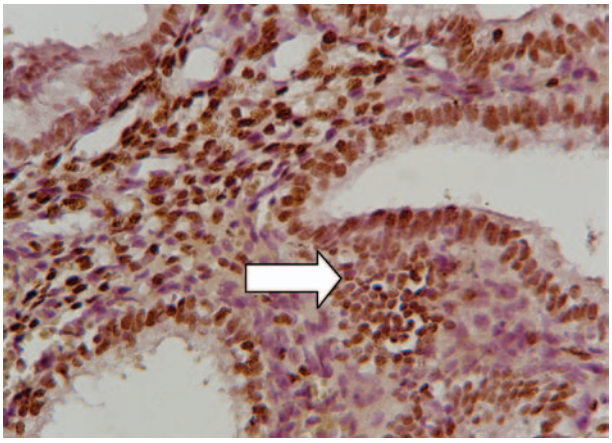

Рис. 3. *Пацієнтка М., 42 роки. Експресія прогестеронових рецепторів в залозах і стромі ендометрію (вказано стрілкою). Імуногістохімічний метод, додаткове забарвлення гематоксиліном Майера. ×400*

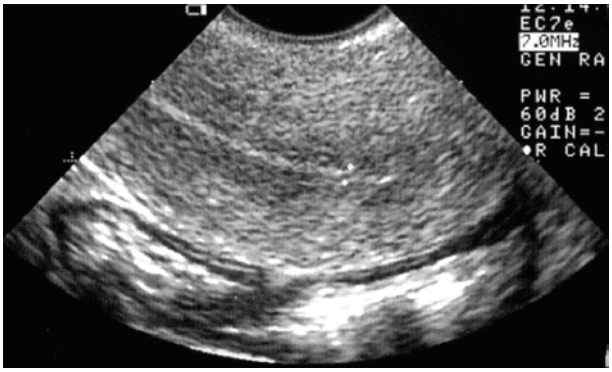

Рис. 4. *Пацієнтка Д., 31 рік. До лікування. Гіпоплазія ендометрію на тлі андрогенного дефіциту, періовуляторний період*

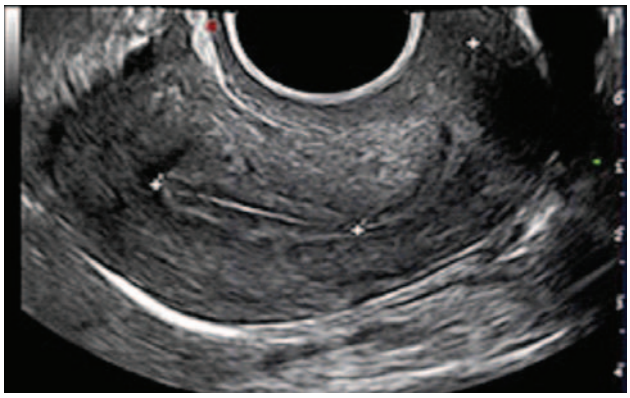

Рис. 5. *Пацієнтка В., 35 років. З недостатністю андрогенів. Через 3 міс після лікування. Нормальний тришаровий ендометрій*

При порівнянні показників відповідно до алгоритму оцінки HSDD та ISSWSH виявлено підвищення частоти статевих контактів після терапії на (80 ± 12) % у пацієнток першої групи та на (12 ± 3) % — у пацієнток другої групи. Поліпшення якості статевого життя при суб'єктивній оцінці за допомогою анкетування відзначили всі пацієнтки першої групи та 17,5 % — другої групи.

За даними УЗД, у першій групі ендометрій відповідав нормальним показникам як під час лікування, так і через 1 та 3 міс після лікування (рис. 4 і 5). У другій групі зареєстровано збільшення товщини (> 7 мм) та структури ендометрію під час лікування і відсутність цих ефектів після припинення гормональної терапії.

На тлі терапії 7 (29,0 %) жінок з першої групи завагітніли і мали неускладнений перебіг вагітності в першому триместрі вагітності. Для подальшого спостереження вагітності їх направили в жіночі консультації.

Отримані результати узгоджуються з даними інших дослідників, зокрема дослідження K. Neykova та співавт. [13] в своєму дослідженні вказують на необхідність установлення діагнозу та терапії гіпоплазії ендометрію в залежності від рецепторного апарату. В. В. Лихачева і співавт. при використанні з метою лікування гіпоплазії ендометрію з рівнем загального тестостерону < 1 нмоль/л андріолу в дозі 40 мг/добу протягом 2—3 міс спостерігали позитивний ефект на ріст ендометрію та настання вагітності [14].

З урахуванням рекомендації Асоціації ендокринологів про переважне застосування нетаблетованих форм препаратів андрогенів при лікуванні недостатності андрогенів і власного досвіду щодо позитивного та тривалого ефекту при прийомі сублінгвального ДГЕА, можна рекомендувати додавати до системної терапії гіпоплазії ендометрію на тлі недостатності андрогенів зазначену форму ДГЕА.

ВИСНОВКИ

1. У жінок репродуктивного віку з недостатністю андрогенів існує велика ймовірність супутньої гіпоплазії ендометрію.

2. При імуногістохімічному обстеженні ендометрію жінок репродуктивного віку із недостатністю андрогенів у 24 пацієнток (61,5 %) виявлено високий рівень експресії андрогенних рецепторів.

3. Ефективність терапії гіпоплазії ендометрію у жінок з андрогенним дефіцитом при додаванні до

стандартних схем андрогенів є вищою, а ефект — тривалішим.

4. Поєднання естроген-гестагенової терапії і андрогенів позитивно впливає на гестаційний потенціал ендометрію у жінок репродуктивного віку з недостатністю андрогенів.

Конфлікт інтересів: *Автори заперечують конфлікт інтересів при підготовці статті.*

Участь авторів: *обстеження і лікування хворих, написання тексту, статистичний аналіз — Л. В. Дем'яненко; концепція та дизайн дослідження — Л. М. Семенюк; дизайн дослідження, редагування тексту — Т. Ю. Юзвенко.*

ЛІТЕРАТУРА/REFERENCES

1. Калиниченко СЮ, Тюзиков ИА, Тишова ЮА, Ворслов Л.О. Роль тестостерона в женском организме. Общая и возрасная эндокринология тестостерона у женщин. Доктор. ру. 2015;14(115):59-64.
2. Шестакова ИГ, Бриль ЮА. Женские андрогены: ищем золотую середину. Status preasens. Гинекология, акушерство, бесплодный брак. 2014;4(21):55-61.
3. Калиниченко СЮ, Апетов СС, Греков ЕА, Тишова ЮА. Влияние женской андрогенной недостаточности и ее коррекции на нарушение мочеиспускания у женщин в постменопаузе. Лечащий врач. 2012;3:20–24.
4. Bosdou JK, Venetis CA, Kolibianakis EM, Toulis KA. et al. Theuse of androgens or androgen-modulating agents in poor respondersundergoing in vitro fertilization: a systematic review and metaanalysis. Hum. Reprod. Update. Mar-Apr 2012;18(2):127-45. doi: 10.1093/humupd/dmr051.
5. Davey DA. Androgens in women before and after the menopauseand post bilateral oophorectomy: clinical effects and indications fortestosterone therapy. Womens Health. Mar-Apr 2012;18(2):127-45. doi: 10.1093/humupd/dmr051.
6. Bitzer J. Orgasm – a psychophysiology-based approach to hormonal and non-hormonal medical strategies to manage orgasmic disorders in women. European Gynecology and Obstetrics. 2020; 2(1):10-15.
7. Nappi R. Androgens and postmenopausal sexuality. Proceedings 8th European congress of menopause. London; 2009. S10.
8. Maia H, Casoy J, Valente J. Testosterone replacement therapy in climacteric: benefits beyond sexuality. Gynecol. Endocrin. 2009;25(1):12-20. doi:10.1080/09513590802360744.
9. Wierman ME. Androgen Therapy in Women: A Reappraisal: An Endocrine Society Clinical Practice Guideline. J Clin Endocrinol Metab. 2015;99(10):3489-510. doi: 10.1210/ jc.2014-2260.
10. Khachkaruzov SG. Ultrasound in gynecology: symptoms, diagnostic difficulties and errors. A guide for doctors. St Petersburg. 2016; 661.
11. Маринкин ИО, Трунченко НВ, Волчек АВ и др. Маркеры воспаления в нормальном и тонком эндометрии при хроническом эндометрите. Акушерство и гинекология. 2018;2:65-73.
12. Закордонець РМ. Оптимізація методів лікування патології ендо- і біометрію у пацієнток перименопаузального періоду з екстрагенітальною патологією: Дис. …канд. мед. наук. К;2019:145.
13. Neykova K, Tosto V, Giardina I, Tsibizova V, Vakrilov G. Endometrial receptivity and pregnancy outcome Matern Fetal Neonatal Med. 2020:1-15.
14. Лихачева ВВ, Береженова ЛГ, Сотникова ЛС и др. Патент RU2015123260/15A от 2015-06-16. Предимплантационная подготовка к программе ЭКО пациенток при гипоплазии эндометрия и снижении овариального резерва после оперированного наружного генитального эндометриоза.

РЕЗЮМЕ

Вплив андрогенного дефіциту на структуру ендометрію у жінок репродуктивного віку

Л. В. Дем'яненко, Л. М. Семенюк, Т. Ю. Юзвенко

Український науково-практичний центр ендокринної хірургії, трансплантації ендокринних органів і тканин МОЗ України, Київ

Мета — виявити взаємозв'язок між андрогенною недостатністю і розвитком гіпоплазії ендометрію у жінок репродуктивного віку, розробити алгоритм діагностики та лікування цієї категорії жінок.

Матеріали та методи. При обстеженні пацієнток з дефіцитом андрогенів виявлено 48 осіб з гіпоплазією ендометрію за ультразвуковими маркерами. Після обстеження на CD138 і виявлення хронічного ендометриту з дослідження було вилучено 9 пацієнток. Проведено імуногістохімічне дослідження експресії рецепторів до естрогенів, прогестерону та андрогенів. За його результатами пацієнток розподілили на дві групи: перша група (n = 24) — з високим рівнем експресії рецепторів до андрогенів, друга група (n = 15) — з низьким рівнем експресії андрогенових рецепторів. Експресія рецепторів до естрогенів та прогестерону в обох групах була середньою і порівнянною. Обом групам пацієнток проводили гормональну терапію про-

тягом 3 міс: естрадіолу валерат у дозі 1 г/добу в безперервному режимі та 200 мг мікронізованого прогестерону з 16-го до 25-го дня менструального циклу. Додатково пацієнтки першої групи отримували дегідроепіандростендіол (ДГЕА) у дозі 25 мг/добу безперервно у вигляді сублінгвального спрею.

Результати. За даними ультразвукового дослідження в першій групі пацієнток ендометрій відповідав нормальним показникам як під час лікування, так і через 1 та 3 міс після лікування. В другій групі відзначено збільшення товщини (> 7 мм) та структури ендометрію під час лікування і відсутність цих ефектів після припинення гормональної терапії. З урахуванням рекомендації Асоціації ендокринологів про переважне застосування нетаблетованих форм препаратів андрогенів при лікуванні недостатності андрогенів і власного досвіду щодо позитивного та тривалого ефекту при прийомі сублінгвального ДГЕА, можна рекомендувати додавати до системної терапії гіпоплазії ендометрію на тлі недостатності андрогенів зазначену форму ДГЕА.

Висновки. У жінок репродуктивного віку з недостатністю андрогенів існує велика ймовірність супутньої гіпоплазії ендометрію. При імуногістохімічному обстеженні ендометрію жінок репродуктивного віку із недостатністю андрогенів у 24 пацієнток (61,5 %) виявлено високий рівень експресії андрогенних рецепторів. Ефективність терапії гіпоплазії ендометрію у жінок з андрогенним дефіцитом при додаванні до стандартних схем андрогенів є вищою, а ефект — тривалішим. Поєднання естроген-гестагенової терапії і андрогенів позитивно впливає на гестаційний потенціал ендометрію у жінок репродуктивного віку з недостатністю андрогенів.

Ключові слова: гіпоплазія ендометрію, андрогенний дефіцит у жінок, репродуктивний вік.

РЕЗЮМЕ

Влияние андрогенного дефицита на структуру эндометрия у женщин репродуктивного возраста

Л. В. Демьяненко, Л. Н. Семенюк, Т. Ю. Юзвенко

Украинский научно-практический центр эндокринной хирургии, трансплантации эндокринных органов и тканей МЗ Украины, Киев

Цель — выявить взаимосвязь между андрогенной недостаточностью и развитием гипоплазии эндометрия у женщин репродуктивного возраста, разработать алгоритм диагностики и лечения этой категории женщин.

Материалы и методы. При обследовании пациенток с дефицитом андрогенов выявлено 48 человек с гипоплазией эндометрия по ультразвуковым маркерам. После обследования на CD138 и выявления хронического эндометрита из исследования было изъято 9 пациенток. Проведено иммуногистохимическое исследование экспрессии рецепторов к эстрогенам, прогестерону и андрогенов. По его результатам пациенток разделили на две группы: первая группа (n = 24) — с высоким уровнем экспрессии рецепторов к андрогенам, вторая группа (n = 15) — с низким уровнем экспрессии андрогеновых рецепторов. Экспрессия рецепторов к эстрогенам и прогестерону в обеих группах была средней и сопоставимой. Обоим группам пациенток проводили гормональную терапию в течение 3 мес: эстрадиола валерат в дозе 1 г/сут в непрерывном режиме и 200 мг микронизированного прогестерона с 16-го по 25-й день менструального цикла. Дополнительно пациентки первой группы получали дигидроэпиандростендиол (ДГЭА) в дозе 25 мг/сутки напролет в виде сублингвального спрея.

Результаты. По данным ультразвукового исследования в первой группе пациенток эндометрий соответствовал нормальным показателям как во время лечения, так и через 1 и 3 мес после лечения. Во второй группе отмечено увеличение толщины (> 7 мм) и структуры эндометрия во время лечения и отсутствие этих эффектов после прекращения гормональной терапии. С учетом рекомендации Ассоциации эндокринологов о преимущественном применении нетаблетированных форм препаратов андрогенов при лечении недостаточности андрогенов и собственного опыта положительного и длительного эффекта при приеме сублингвального ДГЭА, можно рекомендовать добавлять к системной терапии гипоплазии эндометрия на фоне недостаточности андрогенов указанную форму ДГЭА.

Выводы. У женщин репродуктивного возраста с недостаточностью андрогенов существует большая вероятность сопутствующей гипоплазии эндометрия. При иммуногистохимическом обследовании эндометрия женщин репродуктивного возраста с недостаточностью андрогенов у 24 пациенток (61,5 %) выявлен высокий уровень экспрессии андрогенных рецепторов. Эффективность терапии гипоплазии эндометрия у женщин с андрогенным дефицитом при добавлении к стандартным схемам андрогенов выше, а эффект — более длительный. Сочетание эстроген-гестагенной терапии и андроге-

нов положительно влияет на гестационный потенциал эндометрия у женщин репродуктивного возраста с недостаточностью андрогенов.

Ключевые слова: гипоплазия эндометрия, андрогенный дефицит у женщин, репродуктивный возраст.

ABSTRACT

Influence of androgen deficiency on the endometrium structure in women of reproductive age

L. V. Demyanenko, L. M. Semenyuk, T. Yu. Yuzvenko

Ukrainian Scientific and Practical Center for Endocrine Surgery, Transplantation of Endocrine Organs and Tissues of the Ministry of Health of Ukraine, Kyiv

Aim — to identify the relationship between androgen deficiency and the development of endometrial hypoplasia in women of reproductive age, to develop an algorithm for the diagnosis and treatment of this category of women.

Materials and methods. Examination of patients with androgen deficiency revealed 48 patients with endometrial hypoplasia based on the ultrasound markers. After examination for CD138 and detection of chronic endometritis during the study, 9 patients were excluded. At the second stage, an immunohistochemical examination was performed for the expression of receptors for estrogen, progesterone and androgens. According to the results, the patients were divided into 2 groups: the first group (24 patients) with a high level of expression of androgen receptors and the second group (15 patients) with a low level of expression of androgen receptors. Theexpressionof receptors to estrogens and progesterone was on medium level and comparative in both groups. Both groups of patients underwent hormonal therapy for 3 months: estradiol valerate 1 g per day in a continuous mode and 200 mg of micronized progesterone from the sixteenth to twenty-fifth days of the menstrual cycle. Additionally, patients of the first group received dehydroepiandrosterone(DHEA)in a dose of 25 mg per day continuously in the form sublingual spray.

Results. According to the data of ultrasound examination in the first group of patients, the endometrium corresponded to normal parameters both during treatment and 1 and 3 months after stopping treatment. At the same time, in the second group of patients, there was an improvement in the thickness (more than 7 mm) and structure of the endometrium during treatment and the absence of these effects after the termination of hormonal therapy. Considering the recommendations of the Association of Endocrinologists on the superiority of non-tablet forms of androgen preparations in the treatment of androgen deficiency and having a positive and long-term effect when taking sublingual DHEA, it is possible to recommend adding the above form of DHEA to systemic therapy of endometrial hypoplasia against the background of androgen deficiency.

Conclusions. Women with androgen deficiency are more likely to have concomitant endometrial hypoplasia. Immunohistochemical examination of the endometrium of women of reproductive age with androgen deficiency in 24 patients (61.5 %) revealed a high level of expression of androgen receptors. The effectiveness of therapy for endometrial hypoplasia in women with androgen deficiency with addition of androgens to the standard regimens is more effective and has a long-lasting effect. The combination of estrogen-gestagenic therapy and androgens has a positive effect on the gestational potential of the endometrium in women of reproductive age with androgen deficiency.

Keywords: endometrial hypoplasia, androgen deficiency in women, reproductive age.

Дата надходження до редакції 15.03.2021 р.
Дата рецензування 06.04.2021 р.
Дата підпису статті до друку 15.04.2021 р.