УДК 616.379-008.64:616-079.3:616-039.1:616-08-035
DOI: http://doi.org/10.30978/CEES-2020-2-50

Автоімунний моногенний цукровий діабет у дітей. Діагностика, клініка, лікування

Є. В. Глоба [1], Н. Б. Зелінська [1], Н. Г. Сірик [2], Н. В. Чорна [3], С. В. Запетрук [4]

[1] Український науково-практичний центр ендокринної хірургії, трансплантації ендокринних органів і тканин МОЗ України, Київ
[2] Херсонська обласна дитяча клінічна лікарня
[3] Івано-Франківська обласна дитяча клінічна лікарня
[4] Житомирська обласна дитяча клінічна лікарня

Вивчення патогенезу розвитку цукрового діабету (ЦД) у дітей — одне з основних завдань діабетології, оскільки його висока поширеність, довічний перебіг, рання інвалідизація та високий рівень смертності зумовлюють медико-соціальну значущість проблеми як для системи охорони здоров'я, так і для пацієнта та його родини. Відомо, що автоімунний ЦД 1 типу з ранньою маніфестацією захворювання часто має полігенний тип успадкування [1, 2], однак з розвитком молекулярної генетики вдалося ідентифікувати так званий автоімунний моногенний цукровий діабет (АМЦД), своєчасна діагностика якого має вирішальне значення для лікування пацієнтів і прогнозу життя. Причиною такого діабету є мутація в одному гені, що визначає розвиток специфічної автоімунної реакції [1—14]. Оскільки клінічна картина моногенного і полігенного ЦД при їх маніфестації часто подібна, ідентифікація пацієнтів з АМЦД є складною проблемою в практиці ендокринолога.

Перший дефект у гені, пов'язаний з розвитком системного автоімунного захворювання, а саме автоімунного поліендокринного синдрому 1 типу (АПС-1), виявлено в гені автоімунного регулятора (*AIRE*) [15]. Мутації в гені *AIRE* спричиняють варіативність клініки АПС-1, що виявляється ураженням підшлункової залози з розвитком ЦД, а також прищитоподібних, надниркових і щитоподібної залоз, печінки, яєчників, шлунка та шкіри з появою відповідної клінічної картини (гіпопаратиреозу, гіпокортицизму, гіпотиреозу, автоімунного гепатиту, первинного гіпогонадизму тощо). Класичною для цього синдрому вважають маніфестацію захворювання в середньому у віці близько трьох років з розвитком слизово-шкірного кандидозу (98 %), гіпопаратиреозу (85 %) та надниркової недостатності (78 %). Фактор транскрипції гена *AIRE* експресується переважно в лімфоїдних тканинах і має важливе значення для формування центральної толерантності внаслідок негативної селекції автореактивних Т-клітин у тимусі. Мутації в гені *AIRE* призводять до нездатності підтримувати імунологічну толерантність, що спричиняє деструкцію, зокрема β-клітин [16]. Пацієнтам з АПС-1 може бути рекомендоване лікування специфічними імуносупресивними засобами (а саме сиролімусом або стероїдами) або проведення алогенної трансплантації кісткового мозку [17—19].

У подальшому було вивчено інші гени, роль яких у розвитку АМЦД вважають доведеною. Йдеться, зокрема, про гени *CTLA4, FOXP3, IL2RA, ITCH, JAK1, LRBA, SIRT1, STAT1, STAT3, STAT5B* та *TNFAIP3*, і цей список постійно оновлюється.

Автоімунні моногенні захворювання дуже часто рано дебютують ЦД [2]. Зокрема гомозиготні мутації у гені *FOXP3* є причиною синдрому IPEX (Х-зчепленого синдрому імунодизрегуляції, поліендокринопатії та ентеропатії), який виявляється у хлопчиків у неона-

Глоба Євгенія Вікторівна, к. мед. н, пров. наук. співробітник відділу дитячої ендокринології. 01021, м. Київ, Кловський узвіз, 13-А. E-mail: ie.globa@i.ua. ORCID: http://orcid.org/0000-0001-7885-8195; Зелінська Наталія Борисівна, д. мед. н., зав. відділу дитячої ендокринології. 01021, м. Київ, Кловський узвіз, 13-А. Тел. (044) 254-34-68. ORCID: http://orcid.org/0000-0002-9000-8940; Сірик Ніна Геннадіївна , лікар дитячий ендокринолог; Чорна Наталія Володимирівна, лікар дитячий ендокринолог; Запетрук Світлана Вячеславівна, лікар дитячий ендокринолог.

тальний період ЦД (71 %), ентеропатією (98 %) з втратою білка, автоімунним ураженням щитоподібної залози і тяжкою екземою або дерматитом (69 %) [20]. Також синдром може супроводжуватися гематологічною патологією (автоімунні цитопенії, лімфопроліферативні захворювання), ендокринопатіями (автоімунний тиреоїдит), артритами, гломерулонефритом, бронхіальною астмою, частими і тяжкими вірусними інфекціями, що в минулому призводило до невідворотної смертності в ранньому віці (до одного року). Проривом у лікуванні синдрому IPEX стало застосування трансплантації гемопоетичних стовбурових клітин (HSCT) [1, 19]. У разі її своєчасного проведення можна запобігти виникненню автоімунного діабету (якщо процедуру виконано до його маніфестації), а також вилікувати ентеропатію [21]. У 2015 р. у світі було зафіксовано лише 77 випадків IPEX-синдрому, хоча частота цього захворювання є прогнозовано більшою через ранню високу смертність, яка часто настає до проведення генетичного тестування [2].

Хворі з мультиорганним автоімунним ураженням унаслідок домінантних gain-of-function мутацій у гені *STAT3* або рецесивних мутацій у гені *LRBA* також мають ранню маніфестацію ЦД, часто — в неонатальний період [1, 22]. Особи з мутацією в гені *STAT3*, окрім ЦД, мають також симптоми автоімунної цитопенії (70 %) і гемолітичної анемії, низкорослість (60 %), часті інфекції (60 %), поліартрит, склеродермію. Лікування за допомогою моноклональних антитіл до інтерлейкіну-6 (тоцилізумабом) сприяє помітному поліпшенню перебігу захворювання [23].

У хворих із загальним варіативним імунодефіцитом-8 (CVID-8) і автоімунністю з автосомно-рецесивною імунодизрегуляцією ще в ранньому дитячому віці виникають часті інфекції (41 %), зазвичай респіраторні, гіпогаммаглобулінемія, також вони можуть мати автоімунні гематологічні розлади (автоімунні цитопенії (79 %), лімфопроліферативні захворювання), гастроентерологічні (автоімунна ентеропатія (69 %), діарея, целіакія, гепатоспленомегалія), ендокринопатії (автоімунний тиреоїдит) та інші автоімунні захворювання (артрити, гломерулонефрити тощо) [1, 3—14]. Це захворювання спричиняє рецесивна мутація в ліпополісахаридчутливому бежевоподібному анкерному протеїні (*LRBA*), генетична ідентифікація якого вкрай важлива через успішне лікування абатацептом, який є міметиком для CTLA-4 — потужного супресивного рецептора, котрий регулюється *LRBA* [3].

Рецесивні loss-of-function мутації в гені *IL2RA* спричиняють імунодизрегуляцію з розвитком частих інфекцій (особливо цитомегаловірусу), ентеропатію та ендокринопатії (ЦД, автоімунний тиреоїдит), мутації в гені *ITCH* — мультисистемні автоімунні ураження та краніофаціальні дизморфії.

Домінантні gain-of-function мутації в гені *STAT1* призводять до розвитку слизово-шкірного кандидозу (98 %) та мультисистемних автоімунних уражень, зокрема ЦД 1 типу, ентеропатії та дерматиту (табл. 1). Мутації в цьому гені слід запідозрити, якщо мутації в гені *AIRE* не було підтверджено.

Мета роботи — провести генетичне дослідження у дітей з ЦД 1 типу та іншою важкою автоімунною патологією та оцінити клінічний перебіг захворювання за генетично підтвердженого діагнозу АМЦД.

МАТЕРІАЛИ ТА МЕТОДИ

Для генетичного тестування на АМЦД відібрано 11 пацієнтів, яким діагностовано ЦД 1 типу у ранньому віці (від 1 міс до 12 років) та які мали додатково принаймні одне тяжке автоімунне захворювання (гломерулонефрит, неспецифічний виразковий коліт, автоімунний склерозувальний холангіт, автоімунну гемолітичну анемію, ангіокреатоми, хворобу Рейно, слизово-шкірний кандидоз, первинний гіпопаратиреоз тощо).

Хворим на ЦД проводили комплексне обстеження (дослідження рівня глікованого гемоглобіну (HbA1c), С-реактивного білка (С-РБ), специфічних автоантитіл (до GAD, IA2, ZnT8)), а також загальне обстеження відповідно до клінічної картини. Вивчали такі показники, як маса тіла при народженні, добова доза інсуліну (ДДІ) при маніфестації ЦД і під час обстеження, сімейний анамнез ЦД, тощо.

Пацієнтам, які захворіли на ЦД до 9-го місяця життя, проведено молекулярно-генетичний аналіз генів *KCNJ11, ABCC8* та *INS* відповідно до стандартних методик [24]. Якщо у дитини з маніфестацією хвороби у віці до 6 міс не виявлено найчастіші мутації мутацій генів, відповідальних за розвиток неонатального ЦД, то застосовували методику таргетного секвенування наступного покоління (tNGS) за допомогою Agilent custom capture v3/Illumina HiSeq [25] із визначенням усіх відомих генів неонатального ЦД (НЦД). Якщо дитина захворіла пізніше 9-го місяця або tNGS НЦД було негативним, то проводили tNGS з вивченням генів *AIRE, CTLA4, FOXP3, IL2RA, ITCH, JAK1, LRBA, SIRT1, STAT1, STAT3, STAT5B і TNFAIP3*, мутації в яких зумовлюють розвиток АМЦД.

Таблиця 1

Головні клінічні ознаки автоімунного моногенного цукрового діабету [2]

Характеристика	*AIRE* (АПС-1 (OMIM 240300)		*FOXP3* (Х-зчеплений синдром імунодизрегуляції, поліендокринопатії та ентеропатії, IPEX [OMIM 304790])	*IL2RA* (імунодефіцит з лімфопроліферацією та автоімунністю [OMIM 606367])	*ITCH* (мультисистемне автоімунне захворювання з фаціальними дизморфіями [OMIM 613385])	*LRBA* (імунодефіцит з автоімунністю [OMIM 614700])	*STAT1* (імунодефіцит [OMIM 614162])	*STAT3* (неонатальне мультисистемне автоімунне захворювання [OMIM 615952])
	У 5 років	У 30 років						
Тип успадкування	АР		Х-зчеплений	АР	АР	АР	АД	АД
Вік маніфестації	3 роки		2 тиж	5 тиж	2 роки	2 роки	1 рік	2 роки
Ендокринні захворювання:								
ЦД 1 типу	2/91 (2 %)	12/91 (13 %)	39/55 (71 %)	1/4 (25 %)		5/29 (17 %)	3/52 (6 %)	6/20 (30 %)
Фвтоімунний гіпотиреоз	1/91 (1 %)	13/91 (14 %)	19/55 (35 %)	1/4 (25 %)		4/29 (14 %)	10/52 (19 %)	4/20 (20 %)
Фвтоімунний гіпертиреоз	1/91 (1 %)		—	—	—	—	—	—
Гіпопаратиреоз	31/91 (34 %)	77/91 (85 %)	—	—		—	—	—
Гіпопітуїтаризм	1—3 %		—	—	—	1/29 (3 %)	Нанізм 4/52, 8 %)	Нанізм (12/20, 60 %)
Надниркова недостатність	8/91 (9 %)	71/91 (78 %)	—	—		—	—	—
Неендокринні захворювання:								
Ентеропатії	7/91 (8 %)	20/91 (22 %)	54/55 (98 %)	4/4 (100 %)		20/29 (69 %)	4/52 (8 %)	10/20 (50 %)
Гематологічні	—	—	—	2/4 (50 %)		23/29 (79 %)	2/52 (4 %)	14/20 (70 %)
Дерматологічні	2/91 (2 %)	80/91 (88 %)	38/55 (69 %)	4/4 (100 %)		3/29 (10 %)	5/52 (10 %)	10/20 (50 %)
Шкірно-слизовий кандидоз	45/91 (49 %)	89/91 (98 %)	—	1/4 (25 %)		—	51/52 (98 %)	—
Часті інфекції	—	—	вторинні	4/4 (100 %)		12/29 (41 %)	4/52 (8 %)	12/20 (60 %)
Інше	Первинний гіпогонадизм, гіпоплазія емалі, автоімунний гепатит, нефрит, гіпоплазія селезінки		Хворіють лише хлопчики	—	Затримка розвитку та макроцефалія (10/10, 100 %)	—	Вади розвитку серцево—судинної системи (6 %) та затримка пубертату (6 %)	—

Примітка: АР — автосомно-рецесивне успадкування; АД — автосомно-домінантне успадкування.

У зв'язку з рідкісною патологією, труднощами діагностики та принципів лікування АМЦД становить значний інтерес для ендокринологів.

Наводимо власні клінічні випадки дітей з генетично підтвердженим діагнозом АМЦД.

РЕЗУЛЬТАТИ ТА ОБГОВОРЕННЯ

Пацієнт № 1

Дитина Ф., хлопчик, народився від другої вагітності з перебігом на тлі ретрохоріальної гематоми. На 16—17-му тижні була загроза переривання вагітності, з 32-го тижня зафіксовано багатоводдя, ознаки внутрішньоутробного інфікування та дистрес плода. Пологи відбулися на 40—41-му гестаційному тижні шляхом кесаревого розтину. Маса тіла дитини при народженні — 3880 г, довжина — 55 см, оцінка за шкалою Апгар 6—7 балів. Стан дитини після народження тяжкий. Проведено тактильну стимуляцію, штучну вентиляцію легень (ШВЛ) мішком Амбу 100 % киснем у зв'язку з наростанням дихальних розладів. Налагоджено апаратну ШВЛ з першого дня життя. На п'яту добу дитину переведено до відділення інтенсивної терапії новонароджених обласної дитячої клінічної лікарні (ОДКЛ) у вкрай тяжкому стані внаслідок вродженої вади розвитку (діафрагмальної грижі), дихальної недостатності, патологічної неврологічної симптоматики. Рефлекси новонародженого пригнічені. Шкірні покриви блідо-рожеві, легкий періоральний акроціаноз. Дихання за участю допоміжних м'язів. Аускультативно над легенями ослаблене везикулярне дихання. Тони серця над верхівкою серця ритмічні. Живіт запалий, м'який. Сечопуск не порушений. Із сьомого дня життя застосовували назальний CPAP (Constant Positive Airway Pressure). На 16-й день життя проведено правобічну торакотомію, пластику правого купола діафрагми з приводу правобічної справжньої діафрагмальної грижі. Після оперативного втручання дитина перебувала на ШВЛ, стан був критично тяжким, але клінічно стабільним. Спроба переведення на спонтанне дихання на 23-й день життя була безуспішною через значне наростання дихальної недостатності.

На 30-й день життя діагностовано підвищення рівня глюкози в крові до 23,8 ммоль/л. Інсулінотерапію розпочато з 30-го дня життя в дозі 0,2 ОД/год (під контролем глікемії) за допомогою інфузомата, потім дитину переведено на підшкірне введення інсуліну. Глікемія погано піддавалась корекції, і задовільної компенсації ЦД досягти не вдалося.

За даними лабораторного обстеження: С-РБ — 0,21 нг/мл (норма 0,9—7,1 нг/мл), HbA1c — 6,2 % (норма 4,0—6,5 %). Загальні аналізи крові, біохімічний аналіз та аналіз сечі не виявили суттєвих змін.

Рентгенографія органів грудної клітки: легеневі поля рівномірно пневматизовані, легеневий малюнок збагачений. Синуси вільні. Межі серця нормальні.

Ультразвукове дослідження (УЗД) органів черевної порожнини (ОЧП), вилочкової залози, нейросонографія, ехокардіографія серця суттєвих змін не виявили. За результатами бронхоскопії діагностовано дифузний слизисто-гнійний ендобронхіт.

За даними огляду суміжних спеціалістів (ендокринолога, офтальмолога, генетика, невролога) встановлено діагноз: Вроджена вада розвитку: правобічна діафрагмальна грижа, гіпоплазія правої легені. Гіпоксично-ішемічне ураження ЦНС тяжкого ступеня. НЦД.

Дитину скеровано на молекулярно-генетичне тестування, яке не виявило мутацій у генах *KCNJ11*, *ABCC8* та *INS*, у зв'язку з чим активоване tNGS панелі НЦД за участю 23 генів.

Неодноразові спроби відлучити дитину з апарата ШВЛ були безуспішними в зв'язку з різким наростанням дихальної недостатності та некоригованою гіперглікемією, тому дитину доправлено реанімобілем у НДСЛ «Охматдит», де подальші лікувальні заходи виявилися неефективними. Дитина померла на 90-й день життя.

Через 3 міс після смерті дитини отримано результати tNGS НЦД, які підтвердили гемізиготну мутацію *FOXP3* c.1040G>A, p.R347H, успадковану від гетерозиготної матері, яка виявилася носієм синдрому IPEX.

Пацієнт № 2

Дитина І., хлопчик, народився від першої вагітності з токсикозом у першій половині та загрозою її переривання. Пологи пройшли без ускладнень. На першому році життя п'ять разів хворів на легкі гострі респіраторні захворювання (ГРЗ) та одноразово мала місце незначна дисфункція кишечника. За даними сімейного анамнезу, в бабусі по лінії батька діагностовано ЦД 2 типу. Інші родичі та молодша сестра клінічно здорові.

У віці одного року після щеплення виникла висипка на шкірі та збільшилися лімфатичні вузли. Самостійно минули протягом місяця. У віці 1 рік 9 міс після погрішності у харчуванні з'явилисья рідкі водянисті випорожнення, зниження апетиту. З приводу цього двічі за рік лікувався в інфекційній лікар-

ні. Під час обстеження патогенну флору не було виявлено. Лікування фуразолідоном та пробіотиками давало тимчасовий позитивний ефект. У віці двох років дитину було госпіталізовано в ОДКЛ зі скаргами на рідкі водянисті випорожнення, поліфекалію до 2—3 л/добу, збільшення розміру живота, втрату маси тіла, відмову від їжі, кандидоз шкіри та слизових. Результати тестів на муковісцидоз, целіакію, синдром набутого імунодефіциту, гепатити були негативними. За даними імунограми виявлено відсутність імуноглобуліну А (IgA). Після обстеження встановлено діагноз синдрому мальабсорбції та полідефіцитної анемії I ступеня, селективного дефіциту IgA. Призначено лікування.

У віці 6 років у дитини знову виникли кашкоподібні випорожнення з неперетравленими елементами. Через 5 міс після вживання антибіотиків з приводу ГРЗ стан погіршився, з'явились часті кашкоподібні випорожнення, млявість, відмова від їжі, втрата маси тіла, судоми у дистальних відділах кінцівок. Під час обстеження виявлено: в сироватці крові — низький рівень іонізованого кальцію (0,65—0,75 ммоль/л (норма 1,05—1,3)), фосфор 1,27—2,26 ммоль/л (норма 1—2), іони калію, натрію, хлору — в межах норми, паратгормон 2,5—9,06 пг/мл (норма 12,0—97,0), кортизол, адренокортикотропний гормон у межах норми, тиреотропний гормон (ТТГ) — 2100 мкМО/мл (норма до 4,5), вільний T_4 — 4,1 пмоль/л (норма 9,5—21,0), антитіла до тиреопероксидази (АТПО) — 2950 МО/мл (норма до 30). В імунограмі знижений вміст IgA (0,2 мг/мл (норма 0,4—1,7)), IgM та IgG — у нормі. В копрограмі виявлено детрит, залишки їжі, неперетравлену рослинну клітковину, нейтральний жир у невеликій кількості. В загальному аналізі крові — анемію (гемоглобін 89—100 г/л (норма 120,0—139,4), залізо в сироватці крові — 10 мкмоль/л (норма 9—31), насиченість залізом трансферину — 25 % (норма 30—50). Ліпідограма, білірубін, креатинін, сечовина, білкові фракції, тонкошарова хроматографія амінокислот крові та сечі, амілаза, лактатдегідрогеназа, уринолізис, загальний аналіз сечі за Зимницьким — без патології. УЗД щитоподібної залози: ознаки автоімунного тиреоїдиту. УЗД ОЧП, нирок виявило помірні структурні зміни печінки. Патогістологічне дослідження біоптату слизової оболонки дванадцятипалої кишки — неспецифічний запальний процес з імунним компонентом та явищами дезорганізації епітеліального компонента. Такі морфологічні зміни найбільше відповідають синдрому мальабсорбції імунного генезу. Під час лікування та обстеження дитина консультована ендокринологом, гематологом, генетиком, кардіологом, гастроентерологом. Установлено діагноз: Автоімунний тиреоїдит, гіпертрофічна форма, гіпотиреоз. Первинний гіпопаратиреоз. Шкірно-слизовий кандидоз. Полідефіцитна анемія. Синдром мальабсорбції імунно-ферментативного генезу. АПС-1.

Призначено замісну терапію левотироксином у дозі 50 мкг/добу, альфакальцидол у дозі 0,5 мкг/добу, препарати кальцію в дозі 1500 мг/добу, ферменти, пробіотики.

У подальшому режим спостереження за хворою дитиною та дотримання лікарських рекомендацій батьками були нерегулярними.

У віці 11 років відбулася маніфестація ЦД 1 типу з типовими клінічними виявами. Дитину госпіталізовано в ендокринологічне відділення ОДКЛ. При обстеженні виявлено гіперглікемію (до 20 ммоль/л), глюкозурію, антитіла до GAD підвищені до 2000 Од/мл (норма до 10), С-РБ — 0,1 нг/мл (норма 0,9—4,0), HbA1c — 14,5 % (норма 4,8—5,9). ТТГ — 178 мкМО/мл (норма 0,4—4,6), вільний T_4 — 4,5 пмоль/л (норма 9,03—21,02) (на тлі прийому левотироксину в дозі 50 мкг/добу), паратгормон — 3,3 пг/мл (норма 15—65). Кортизол у добовій сечі, сироватці крові, адренокортикотропний гормон, натрій, калій, хлор, а також проба із синактеном — у межах норми. При виписці рекомендовано корекцію інсулінотерапії, збільшення дози левотироксину до 100 мкг/добу, препарати кальцію та вітаміну D (альфакальцидол), а також контроль гормональних і біохімічних показників у динаміці.

У подальшому батьки не виконували рекомендації щодо обстеження та лікування дитини, хлопчик неодноразово надходив до ОДКЛ у стані погіршення хвороби. Зберігалося підвищення ТТГ до 50—270 мкМО/мл (на тлі нерегулярного прийому левотироксину), часто мали місце гіпоглікемічні стани, періодично — судоми, зниження вмісту загального кальцію у крові до 0,7—0,8 ммоль/л, кишечний синдром (часті діареї, значне збільшення розміру живота за рахунок метеоризму, гепатомегалія), вияви кандидозу (шкіри кінцівок, обличчя, слизової ротової порожнини), часті ГРЗ, значна затримка росту (-4,5 SD) і дозрівання (статевий розвиток допубертатний (перша стадія за Таннером), остеопороз (за даними рентгенограми кистей та денситометрії). Амбулаторно лікування було скориговане (кальцитріол, левотироксин у

комбінації з трийодтироніном). Після стійкої компенсації гіпотиреозу та проведення проби з клонідином призначено лікування препаратом рекомбінантного гормону росту.

З огляду на переконливу клінічну картину АПС-1, дитині у віці 14 років проведено генетичне обстеження на АМЦД за допомогою tNGS. Виявлено компаундну мутацію в гені *AIRE* p.Cys311fs/p.Arg257Ter (p.Cys311fs успадкована від матері, а p.Arg257Ter — від батька).

Рекомендовано контроль функції надниркових залоз у динаміці, стану кісткової тканини за допомогою рентгенівської денситометрії, кісткового віку, статевого дозрівання з метою своєчасного призначення замісної терапії статевими гормонами у разі відсутності самостійного пубертату.

У віці 15 років 2 міс дитину в тяжкому стані госпіталізовано у реанімаційне відділення ОДКЛ. З анамнезу відомо, що протягом останнього тижня хлопчик скаржився на загальну слабкість, біль у м'язах, сонливість. За декілька годин до госпіталізації мати дала дитині Ентеросгель через вживання неякісної їжі. Препарати кальцію і вітаміну D пацієнт вживав регулярно лише протягом місяця до погіршення стану. При госпіталізації: скарги на нудоту, блювання, затьмарення свідомості, судоми. При огляді: сопор, тонічне напруження у кінцівках, напад тоніко-клонічних судом з порушенням дихання, акроціанозом, ліквідованим уведенням сибазону та кальцію глюконату внутрішньовенно. За даними дослідження при госпіталізації: загальний кальцій — 1,2 ммоль/л, фосфор — 3,5 ммоль/л (норма 1,45—2,9), натрій —134 ммоль/л (норма 126—148), K — 2,84—3,27 ммоль/л (норма 3,6—5,4), Cl — 96,5—100,9 ммоль/л (норма 96—110). Кальцій у добовій сечі — 147,5 ммоль/л (норма — до 50), але проба Сулковича негативна. Нормалізація іонограми відбулася на четверту добу після госпіталізації на тлі симптоматичного лікування.

За даними гормонального дослідження: ТТГ, вільний T_4, кортизол — у межах норми; 25(OH)D — 13,7 нг/мл (норма — 30—100 нг/мл), паратгормон — 8,66 пг/мл (норма — 15—65 пг/мл). Кетони у сечі відсутні, глікемія — 5,9—13,0 ммоль/л, pH — норма. Отримував інсулін короткої дії внутрішньовенно, левотироксин у комбінації з трийодтироніном, гідрокортизон внутрішньовенно та інше симптоматичне лікування.

Через добу після госпіталізації хворий знепритомнів, мало місце прогресування неврологічної симптоматики. Пацієнта переведено на ШВЛ. За даними спіральної комп'ютерної томографії: гостре порушення мозкового кровообігу за ішемічним типом (лакунарне) в басейнах правої та лівої задніх мозкових артерій, центральних гілок правої середньої мозкової артерії. Білатеральна кальцифікація великих півкуль мозку та базальних ядер (рис. 1 і 2), електроенцефалограма — зниження біоелектричної активності головного мозку, яка в динаміці прогресувала до близької до нульової. За даними електрокардіогра-

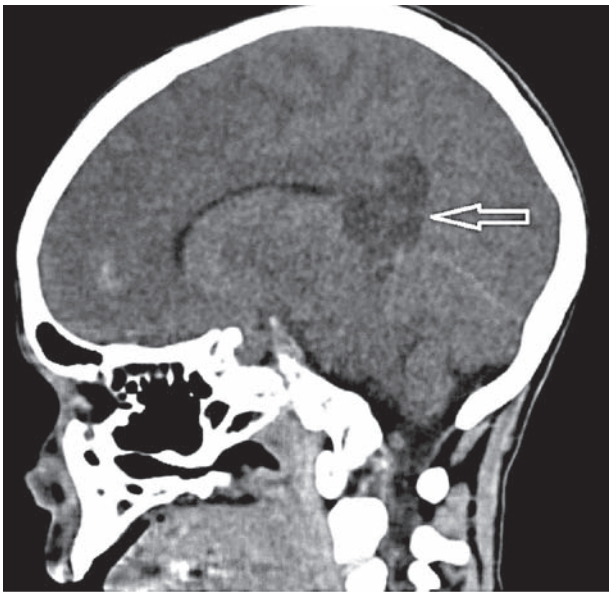

Рис. 1. *Гостре порушення мозкового кровообігу*

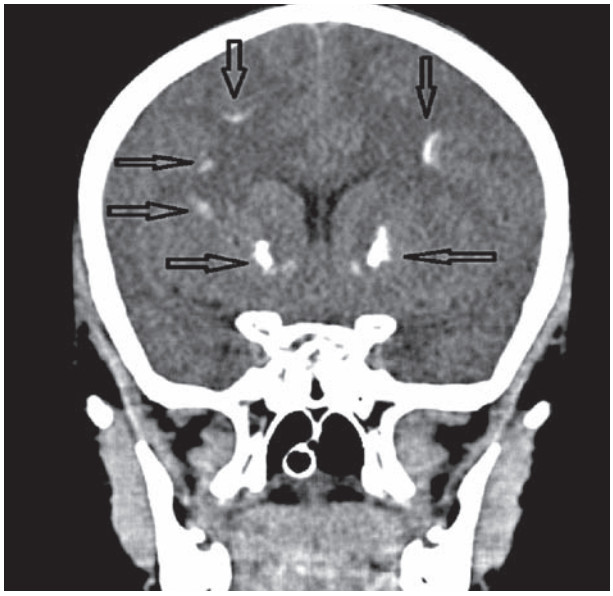

Рис. 2. *Білатеральна кальцифікація великих півкуль мозку та базальних ядер*

ми, подовження інтервалу Q—T, через тиждень — субепікардіальна ішемія передньої та бічної стінки лівого шлуночка. Проводили корекцію невідкладного лікування відповідно до стану пацієнта. Незважаючи на проведене лікування протягом трьох тижнів, дитина померла, не приходячи у свідомість.

Пацієнт № 3

Хлопчик Л., 2013 року народження, доставлений у віці 5 міс машиною швидкої допомоги до інфекційного відділення районної лікарні з підозрою на гостру кишкову інфекцію. З анамнезу захворювання відомо, що дитина захворіла за 2 дні до госпіталізації, коли підвищилася температура тіла до 38,2 °С, виникло покашлювання. Отримував лікування вдома Нурофеном та Лаферобіоном без ефекту.

За даними анамнезу, дитина народилася від четвертої вагітності на 38-му тижні (перша вагітність матері завершилася народженням здорової дитини, друга і третя — їх штучним перериванням), других пологів, з масою тіла 3150 г. На п'ятому місяці вагітності зафіксовано загрозу її переривання, перебіг пологів — без особливостей. Батьки здорові. Щеплення проводили відповідно до календаря щеплень. В анамнезі — ГРЗ і фарингіт.

При госпіталізації до стаціонару скарги на підвищення температури тіла до 38,2 °С, слабкість, рідкі кишкові випорожнення до 6 разів на добу жовто-зеленого кольору, до 6 разів блювання, двічі за типом «кавової гущі». Стан тяжкий. Шкіра бліда, тургор збережений, тім'ячко западає, набряків немає. Язик вологий, зів помірно гіперемований, частота серцевих скорочень (ЧСС) — 108/хв, ЧД — 20/хв, артеріальний тиск — 80/40 мм рт. ст., сатурація кисню (SpO_2) — 96—98 %. Тони серця ритмічні, дихання везикулярне, хрипи не вислуховуються, живіт роздутий, перистальтика уповільнена, слабка, діурез не порушений.

Обстеження: гемоглобін — 115 г/л (норма 120—140), еритроцити — $3{,}84 \cdot 10^{12}$/л (норма 3,9— 4,7), лейкоцити — $4{,}0 \cdot 10^{9}$/л (норма 4,0—9,0), зсув лейкоцитарної формули вліво (паличкоядерні 16 %, сегментоядерні 31 %, еозинофіли 2 %, лімфоцити 47 %, моноцити 4 %), ШОЕ 2 мм/год. У сечі кетони (+++).

Проведено антибактеріальну терапію, парентеральну регідратацію без значного ефекту. Введено дексаметазон парентерально по 2 мг 4 рази (загалом за добу введено 8 мг).

Оглянутий оториноларингологом. Установлено діагноз ГРЗ і фарингіту. Надалі з діагнозом: ГРЗ, тяжкий перебіг, ацетонемічний синдром, підозра на менінгіт — на другу добу дитину транспортовано у відділення анестезіології та інтенсивної терапії для інфекційних хворих обласної дитячої лікарні. Стан при поступленні у відділення дуже тяжкий. Температура тіла — 36,9 °С, ЧСС — 134/хв, ЧД — 32/хв, SpO_2 — 94 %. Дитина адинамічна, в сопорозному стані, зіниці розширені, рефлекси мляві, тонус м'язів знижений у кінцівках, відзначається ригідність м'язів потилиці, велике тім'ячко (20 × 10 мм), запале, пульсує. Шкіра бліда, губи ціанотичні, набряки відсутні, тургор шкіри знижений, слизова губ суха, задишка змішаного характеру, в легенях жорстке дихання, поодинокі сухі хрипи, тони серця приглушені, живіт звичайної форми, доступний пальпації, печінка виступає з-під правого ребра на 1,0 см, перистальтика кишечника вислуховується, випорожнення рідкі, зеленого кольору.

Попередній діагноз: Менінгіт? Коагулопатія нез'ясованого генезу? Вроджена вада серця?

Обстеження: гемоглобін — 105 г/л, еритроцити — $3{,}48 \cdot 10^{12}$/л, лейкоцити — $3{,}8 \cdot 10^{9}$/л, зсув лейкоцитарної формули вліво, тромбоцити — $181 \cdot 10^{9}$/л (норма 180—320 · 10), ШОЕ — 8 мм/год.

Загальний аналіз сечі без змін, ацетон у сечі (+++). У крові креатинін 98 мкмоль/л (норма 44—110), сечовина 14,4 ммоль/л (норма 2,5—8,32), глюкоза 25,2 ммоль/л, аланінамінотрансфераза (АЛТ) 1,625 мкмоль/л/год (норма 0,10—0,68), аспартатамінотрансфераза (АСТ) 1,50 мкмоль/л/год (норма 0,10—0,45), калій, натрій у межах вікової норми, pH крові 7,008 (норма > 7,3). Коагулограма: протромбіновий час — 30,1 с (норма 12,2—16,4), протромбіновий індекс — 48 % (норма 80—110), міжнародне нормалізоване співвідношення (МНС) 2,15 (норма — 0,8—1,2), фібриноген плазми 1,79 г/л (норма 2—4), етаноловий і β-нафтоловий тести — негативні.

Рентгенографія ОГК та ОЧП: легені без вогнищево-інфільтративних тіней, легеневий малюнок гостро змінений, нечіткий, корені легень малоструктурні, синуси вільні, серце без особливостей, петлі кишечника з явищами гіперпневматозу.

З огляду на результати обстежень призначено інфузійну терапію і антибіотики. Після повторного аналізу крові на глюкозу, який засвідчив збереження гіперглікемії, пацієнт проконсультований ендокринологом. Призначено внутрішньовенну крапельну інсулінотерапію з розрахунку 0,05 ОД/кг маси тіла на годину під контролем глікемії.

Подальше обстеження виявило підвищений вміст HbA1c (7,4 %) і знижений рівень С-РБ (< 0,05 нг/мл

(норма — 0,81—3,85)). Вміст ТТГ та вільного T_4 у межах норми. Завдяки проведеному протягом місяця стаціонарному лікуванню стан дитини поліпшився, і хлопчика в задовільному стані було виписано для продовження амбулаторного лікування препаратами інсуліну.

У зв'язку із встановленням діагнозу НЦД у віці 6 міс дитині проведено генетичне обстеження, яке не виявило мутацій у генах *KCNJ11, ABCC8, INS* та *EIF2AK3*.

У віці 9 міс хлопчика госпіталізовано до педіатричного відділення районної лікарні зі скаргами на підвищення температури тіла до 39,0 °С, блювання, розріджені водянисті випорожнення, зниження апетиту. На четверту добу переведено до інфекційного відділення районної лікарні з діагнозом: гостра кишкова інфекція. Отримував антибактеріальну та інфузійну терапію. На сьому добу стан дитини погіршився, виникли набряки нижніх кінцівок, став млявим, кишкові випорожнення — до 8 разів на добу. Переведений до реанімаційного відділення, де продовжував отримувати інфузійну терапію, антибіотики, ферменти, сорбенти. В зв'язку з неефективністю терапії переведений до відділення інтенсивної терапії для інфекційних хворих ОДКЛ.

Стан при госпіталізації до відділення тяжкий, тургор шкіри помірно знижений, ознаки порушення мікроциркуляції («мармуровість» шкіри, холодні кінцівки), живіт звичайної форми, бере участь в акті дихання, при пальпації м'який, симптоми подразнення очеревини негативні, печінка виступає з-під правої реберної дуги на 2,0 см.

Установлено попередній діагноз: Гострий гастроентероколіт. НЦД. Синдром дисемінованого внутрішньосудинного згортання (ДВЗ). Кишковий токсикоз і ексикоз II ст.

У загальному аналізі крові — лейкоцитоз до 11,0 · 10^9/л (норма — 4,0—9,0), зберігається зсув формули вліво (паличкоядерні 40 %, сегментоядерні 32 %, лімфоцити 23 %, моноцити 5 %). У крові знижений загальний білок — 28 г/л (норма 65—85), альбумін — 18 г/л (норма 35—50), глюкоза — 10,5 ммоль/л, АЛТ — 47 Од/л (норма до 40), АСТ — 42 Од/л (норма до 31), калій — 2,70 ммоль/л (норма 3,6—5,4), натрій — 130,3 ммоль/л (норма 130—156), хлориди — 106,7 ммоль/л (норма 98—107), pH крові 7,29 (норма > 7,3). Інші показники без відхилень від норми.

У коагулограмі збільшений протромбіновий час до 25,4 с (норма 12,2—16,4), зменшений протромбіновий індекс — 59 % (норма 80—110), МНС — 1,73 (норма 0,8—1,2), фібриноген у плазмі крові — 1,29 г/л (норма 2—4), етаноловий тест слабкопозитивний, β-нафтоловий тест позитивний. У загальному аналізі сечі кетони відсутні.

До призначеної терапії додано інфузію альбуміну 5 % та свіжозамороженої плазми для корекції синдрому ДВЗ, а також одноразово введено преднізолон у дозі 30 мг парентерально.

У динаміці спостерігали поліпшення біохімічних показників (нормалізація АЛТ, АСТ, підвищення загального білка до 40 г/л і альбуміну до 31 г/л), але стан дитини залишався тяжким, свідомість збережена. З огляду на результати обстежень установлено діагноз: Гострий стафілококовий гастроентероколіт, токсикоексикоз II ст., ЦД 1 типу, тяжка форма. ДВЗ.

Продовжено відповідну інфузійну та симптоматичну терапію, внутрішньовенну інсулінотерапію проводили за допомогою інфузомата під контролем глікемії. Протягом лікування дитину постійно оглядав ендокринолог, а також інші фахівці.

На 14-ту добу стан дитини знову погіршився: загальний стан дуже тяжкий, притомний, стогне під час дихання, ціаноз шкіри та слизових, виникли численні геморагічні висипання на сідницях, крізь назогастральний зонд — значна кількість виділень червоного кольору, в легенях жорстке дихання, вологі середньопухирчасті хрипи з обох боків, живіт різко збільшений, зі швидким протягом години наростанням його об'єму. На момент огляду живіт недоступний глибокій пальпації; болючість і симптоми подразнення очеревини визначити на момент огляду неможливо, відходження значної кількості крові з прямої кишки (20 мл/год протягом 3 год). У зв'язку із тяжкістю стану дитину переведено у реанімаційне відділення на ШВЛ.

Стан дитини залишався тяжким унаслідок ендогенної інтоксикації, дихальної недостатності, синдрому ДВЗ, ймовірно странгуляційної кишкової непрохідності. Шкіра і слизові бліді із синюшним відтінком, ознаки порушення мікроциркуляції, дихання жорстке, з провідними хрипами, живіт різко збільшений, напружений, пальпації недоступний, перистальтика відсутня, по шлунковому зонду виділення кольору кавової гущи, з прямої кишки — кров'янисті (свіжою кров'ю?), діурез різко знижений (до 510 мл з 8:00 до 20:00 і до 10 мл з 20:00 до 8:00).

У зв'язку з подальшим погіршенням стану дитини, підозрою на виразково-некротичний ентероколіт, гангрену здухвинної кишки, серозний перитоніт, кишкову непрохідність на 15-ту добу проведено термінову діагностичну лапароскопію, розширену

до прямої лапаротомії. З огляду на значні патологічні зміни кишечника, зумовлені некротичним виразковим колітом (стафілококова етіологія?), тромбозом судин брижі, некрозом кишечника, серозно-геморагічним перитонітом проведено резекцію 40 см клубової кишки, накладено ілеостому.

У подальшому стан хворого не поліпшувався, він помер унаслідок зупинки серця.

За результатами патологоанатомічного розтину встановлено патологоанатомічний діагноз: Вузликовий періартеріїт, абдомінальна форма, ускладнений тотальною геморагічною гангреною тонкої та товстої кишки, розлитим серозно-геморагічним перитонітом. Вогнищеві крововиливи в легені. Супутній діагноз: ЦД 1 типу.

Через 6 міс після смерті дитини отримано результати генетичної діагностики із застосуванням таргетної панелі доступних для дослідження на той час генів, а саме *KCNJ11, ABCC8, INS, EIF2AK3, FOXP3, GATA4, GATA6, GCK, GLIS3, HNF1B, IER3IP1, PDX1, PTF1A, NEUROD1, NEUROG3, RFX6, SLC2A2, SLC19A2, WFS1* та *ZFP57*. Дослідження не виявило жодних патологічних мутацій. Лише через 3 роки поглиблене генетичне дослідження із застосуванням таргетної панелі АМЦД виявило гомозиготну мутацію в гені *LRBA* c.2836_2839del, p.Glu946Ter, успадковану від здорових батьків, гетерозиготних носіїв цього гена.

РЕЗУЛЬТАТИ ТА ОБГОВОРЕННЯ

Із 11 пацієнтів, яким було проведене генетичне обстеження щодо наявності АМЦД, у 3 (27 %) підтверджено АМЦД, з них двоє захворіли на ЦД у віці до 6 міс. Пацієнт № 1 мав нетиповий перебіг синдрому IPEX без жодної клінічної ознаки, притаманної для цього синдрому [20], окрім ЦД. Інші класичні симптоми (ентеропатія, автоімунне ураження щитоподібної залози, екзема) могли не розвинутися через ранню смерть дитини. Однак тяжка дихальна недостатність у дитини могла бути виявом синдрому Гієна—Баре (Guillain—Barré syndrome) — гострої автоімунної полірадикулонейропатії з розвитком паралічу дихальної мускулатури внаслідок гіпо-, арефлексії та дисфункції автономної нервової системи [26]. A. Alshekhlee зі співавт. повідомили про рівень смертності хворих із синдромом Гієна—Баре 2—12 %, незважаючи на лікування у відділеннях інтенсивної терапії [27]. До основних причин смерті при цьому синдромі відносять гострий респіраторний дистрес-синдром, сепсис, пневмонію, причому більшість випадків смерті пов'язують зі значною вегетативною нестабільністю або ускладненнями тривалої інтубації та паралічу.

Пацієнт № 2 мав усі класичні ознаки АПС-1 [15, 16] з поступовим розвитком характерних симптомів протягом тривалого часу і не становив труднощів для клінічної діагностики. На останньому госпітальному етапі тяжка дизелектролітемія зумовила розвиток гострого порушення мозкового кровообігу та інфаркту міокарда. На нашу думку, тяжкість стану дитини з первинним гіпопаратиреозом, яка протягом тривалого часу нерегулярно отримувала препарати кальцію і вітаміну D без належного контролю, була зумовлена гіпокальціємічною кардіоміопатією та серцевою недостатністю, що підтверджують негативна проба Сулковича, знижений вміст у крові загального кальцію та вітаміну D, кальцифікація великих півкуль мозку (хвороба Фара) та подовження інтервалу Q—T за даними ЕКГ.

У пацієнта № 3 були наявні класичні ознаки мутації в гені *LRBA* [1, 3—14], а саме ЦД та ентеропатія, однак відсутність генетичної діагностики на той час не дала змоги рано встановити діагноз та призначити відповідне лікування, щоб запобігти смерті дитини. Під час першої госпіталізації дитини у віці 6 міс, імовірно, вже були вияви тяжкої автоімунної ентеропатії, яку було проліковано дексаметазоном, а під час наступної госпіталізації дитини у віці 9 міс преднізолон був призначений лише одноразово, а абатацепт (блокатор ко-стимуляції Т-лімфоцитів) не призначено, що могло бути однією з причин летального наслідку, але за відсутності відповідного генетичного діагнозу таке лікування не є рутинним. Таким чином, у разі своєчасної генетичної діагностики у дитини з автоімунною діареєю і ЦД 1 типу внаслідок гомозиготної мутації гена *LRBA* p.Glu946Ter, своєчасного проведення їй HSCT або використання абатацепту чи пульс-терапії глюкокортикоїдами гіпотетично смерті хворого можна було б запобігти.

ВИСНОВКИ

Необхідність генетичного тестування на АМЦД слід розглядати у хворих з маніфестацією ЦД у ранньому дитячому віці (наприклад, до 6-го місяця життя за умови не підтверджених інших найчастіших генетичних причин НЦД), а також при поєднанні ЦД з іншими тяжкими автоімунними захворюваннями у дітей раннього віку.

Рання генетична діагностика може сприяти призначенню своєчасного патогенетичного лікування, дати уявлення щодо прогнозу та перебігу захворю-

вання, обґрунтувати доцільність проведення медико-генетичного консультування інших членів сім'ї хворого тощо.

Застосування сучасних методів лікування (введення моноклональних антитіл і трансплантація гемопоетичних стовбурових клітин) поліпшує перебіг захворювання, запобігає смерті хворих, а у разі виявлення генетичного ризику хвороби на етапі до маніфестації ЦД, своєчасне проведення HSCT запобігає його розвитку у майбутньому.

Подяка

Автори статті висловлюють подяку за проведення генетичної діагностики Matthew Johnson, University of Exeter Medical School, UK.

Джерела фінансування. *Дослідження проведене в рамках теми НДР закладу (0120U000217). Автори не отримували гонорар за написання рукопису від комерційних організацій чи інших зацікавлених сторін.*

Конфлікт інтересів. *Автори заявляють про відсутність конфлікту інтересів при підготовці цієї статті.*

Участь авторів: *ідея, дизайн, написання статті — Є. В. Глоба; ідея, дизайн, редагування статті — Н. Б. Зелінська; обстеження хворих, збір та обробка даних, їх аналіз, інтерпретація — Н. Г. Сірик, Н. В. Чорна, С. В. Запетрук.*

ЛІТЕРАТУРА/REFERENCES

1. Johnson MB, De Franco E, Lango-Allen H et al. Recessively inherited LRBA mutations cause autoimmunity presenting as neonatal diabetes. Diabetes. 2017;66:2316-22.
2. Johnson MB, Hattersley AT, Flanagan SE. Monogenic autoimmune diseases of the endocrine system. http://dx.doi.org/10.1016/S2213-8587(16)30095-X.
3. Lo B, Zhang K, Lu W, et al. Patients with LRBA deficiency show CTLA4 loss and immune dysregulation responsive to abatacept therapy. Science. 2015 Jul 24;349(6246):436-40. [PubMed: 26206937].
4. Charbonnier LM, Janssen E, Chou J, et al. Regulatory T-cell deficiency and immune dysregulation, polyendocrinopathy, enteropathy, X-linked-like disorder caused by loss-of-function mutations in LRBA. J Allergy Clin Immunol. 2015 Jan;135(1):217-27. [PubMed: 25468195].
5. Alangari A, Alsultan A, Adly N et al. LPS-responsive beige-like anchor (LRBA) gene mutation in a family with inflammatory bowel disease and combined immunodeficiency. J Allergy Clin Immunol. 2012 Aug;130(2):481-8 e2. [PubMed: 22721650].
6. Burns SO, Zenner HL, Plagnol V, et al. LRBA gene deletion in a patient presenting with autoimmunity without hypogammaglobulinemia. J Allergy Clin Immunol. 2012 Dec;130(6):1428-32. [PubMed: 22981790].
7. Gamez-Diaz L, August D, Stepensky P, et al. The extended phenotype of LPS-responsive beige-like anchor protein (LRBA) deficiency. J Allergy Clin Immunol. 2016 Jan;137(1):223-30. [PubMed: 26768763].
8. Levy E, Stolzenberg MC, Bruneau J, et al. LRBA deficiency with autoimmunity and early onset chronic erosive polyarthritis. Clin Immunol. 2016 Jul;168:88-93. [PubMed: 27057999].
9. Lopez-Herrera G, Tampella G, Pan-Hammarstrom Q, et al. Deleterious mutations in LRBA are associated with a syndrome of immune deficiency and autoimmunity. Am J Hum Genet. 2012 Jun 8;90(6):986-1001. [PubMed: 22608502].
10. Revel-Vilk S, Fischer U, Keller B, et al. Autoimmune lymphoproliferative syndrome-like disease in patients with LRBA mutation. Clin Immunol. 2015 Jul;159(1):84-92. [PubMed: 25931386].
11. Schreiner F, Plamper M, Dueker G, et al. Infancy-onset T1DM, short stature, and severe immunodysregulation in two siblings with a homozygous LRBA mutation. J Clin Endocrinol Metab. 2016 Mar;101(3):898-904. [PubMed: 26745254].
12. Seidel MG, Hirschmugl T, Gamez-Diaz L, et al. Long-term remission after allogeneic hematopoietic stem cell transplantation in LPS-responsive beige-like anchor (LRBA) deficiency. J Allergy Clin Immunol. 2015 May;135(5):1384-90 e1-8. [PubMed: 25539626].
13. Serwas NK, Kansu A, Santos-Valente E, et al. Atypical manifestation of LRBA deficiency with predominant IBD-like phenotype. Inflamm Bowel Dis. 2015 Jan;21(1):40-7. [PubMed: 25479458].
14. Tesi B, Priftakis P, Lindgren F, et al. Successful hematopoietic stem cell transplantation in a patient with LPS-responsive beige-like anchor (LRBA) gene mutation. J Clin Immunol. 2016 Jul;36(5):480-9. [PubMed: 27146671].
15. Houtkooper RH, Pirinen E, Auwerx J. Sirtuins as regulators of metabolism and healthspan. Nat Rev Mol Cell Biol 2012;13:225-38.
16. Cheng MH, Anderson MS. Monogenic autoimmunity. Annu Rev Immunol 2012;30:393-427.
17. Bindl L, Torgerson T, Perroni L, et al. Successful use of the new immune-suppressor sirolimus in IPEX (immune dysregulation, polyendocrinopathy, enteropathy, X-linked syndrome). J Pediatr. 2005;147(2):256-9.
18. Yong PL, Russo P, Sullivan KE. Use of sirolimus in IPEX and IPEX-like children. J Clin Immunol. 2008;28(5):581-7.
19. Rao A, Kamani N, Filipovich A, et al. Successful bone marrow transplantation for IPEX syndrome after reduced-intensity conditioning. Blood. 2007;109(1):383-385.

20. d'Hennezel E, Bin Dhuban K, Torgerson T, Piccirillo CA. The immunogenetics of immune dysregulation, polyendocrinopathy, enteropathy, X linked (IPEX) syndrome. J Med Genet. 2012;49:291-302.
21. Nademi Z, Slatter M, Gambineri E, et al. Single centre experience of haematopoietic SCT for patients with immunodysregulation, polyendocrinopathy, enteropathy, X-linked syndrome. Bone Marrow Transplant. 2014 Feb;49(2):310-2. [PubMed: 24270390].
22. Flanagan SE, Haapaniemi E, Russell MA, et al. Activating germline mutations in STAT3 cause early-onset multi-organ autoimmune disease. Nat Genet. 2014;46:812-814.
23. Milner JD, Vogel TP, Forbes L, et al. Early-onset lymphoproliferation and autoimmunity caused by germline STAT3 gain-of-function mutations. Blood. 2015 Jan 22;125(4):591-9. [PubMed: 25359994]
24. Gloyn AL, Pearson ER, Antcliff JF, et al. Activating mutations in the gene encoding the ATP-sensitive potassium-channel subunit Kir6.2 and permanent neonatal diabetes. N Engl J Med. 2004;350(18):1838-49.
25. Ellard S, Lango Allen H, De Franco E, et al. Improved genetic testing for monogenic diabetes using targeted next-generation sequencing. Diabetologia. 2013;56:1958-1963.
26. Salehiomran MR, Nikkhah A, Mahdavi M. Prognosis of Guillain-Barré syndrome in children. Iran J Child Neurol. 2016;10(2):38-41.
27. Alshekhlee A, Hussain Z, Sultan B, Katirji B. Guillain-Barré syndrome: incidence and mortality rates in US hospitals. Neurology. 2008 Apr 29;70(18):1608-13.

РЕЗЮМЕ

Автоімунний моногенний цукровий діабет у дітей. Діагностика, клініка, лікування

Є. В. Глоба[1], Н. Б. Зелінська[1], Н. Г. Сірик[2], Н. В. Чорна[3], С. В. Запетрук[4]

[1] *Український науково-практичний центр ендокринної хірургії, трансплантації ендокринних органів і тканин МОЗ України, Київ*

[2] *Херсонська обласна дитяча клінічна лікарня*

[3] *Івано-Франківська обласна дитяча клінічна лікарня*

[4] *Житомирська обласна дитяча клінічна лікарня*

Автоімунний моногенний цукровий діабет (АМЦД) — це захворювання, яке обумовлює мутація в одному гені, який визначає розвиток специфічної автоімунної реакції з розвитком цукрового діабету (ЦД) в ранньому віці. Крім ЦД у таких пацієнтів виникають часті тяжкі інфекції, автоімунні гематологічні розлади (автоімунні цитопенії, лімфопроліферативні захворювання), гастроентерологічні захворювання (автоімунна ентеропатія, діарея, целіакія, гепатоспленомегалія), ендокринопатії (автоімунний тиреоїдит) та інші важкі автоімунні захворювання (артрити, гломерулонефрит тощо), що є причиною високої і ранньої смертності пацієнтів за відсутності специфічного лікування.

Мета роботи — провести генетичне дослідження у дітей з ЦД 1 типу та іншою важкою автоіммунною патологією та оцінити клінічний перебіг захворювання за генетично підтвердженого діагнозу АМЦД.

Матеріали та методи. Для генетичного тестування на наявність АМЦД відібрано 11 пацієнтів, яким діагностовано ЦД 1 типу у ранньому віці (від 1 міс до 12 років) та які мали додатково принаймні одне тяжке автоімунне захворювання. Генетичну діагностику проведено за допомогою таргетних панелей неонатального ЦД або АМЦД з вивченням генів *AIRE, CTLA4, FOXP3, IL2RA, ITCH, JAK1, LRBA, SIRT1, STAT1, STAT3, STAT5B* та *TNFAIP3*.

Результати та обговорення. Описано три випадки летальності дітей з ЦД, у яких генетична діагностика підтвердила діагноз АМЦД. У дитини з гемізиготною мутацією *FOXP3* c.1040G>A, p.R347H ЦД 1 типу поєднувався з тяжкою дихальною недостатністю, ймовірно, внаслідок синдрому Гієна—Баре з паралічем дихальної мускулатури через гостру автоімунну полірадикулонейропатію. Дитина з мутацією в гені *AIRE* p. Cys311fs/p.Arg257Ter мала всі класичні ознаки автоімунного поліендокринного синдрому 1 типу. У третього пацієнта були наявні класичні ознаки мутації в гені *LRBA*, а саме ЦД і автоімунна ентеропатія, але неможливість проведення своєчасної генетичної діагностики АМЦД з ідентифікацією автоімунного генезу розладів, які є складовими цього типу ЦД, не дало змоги призначити відповідне патогенетичне лікування специфічними моноклональними антитілами або провести трансплантацію гемопоетичних стовбурових клітин, що могло б значно поліпшити перебіг захворювання та гіпотетично запобігти смерті.

Висновки. Необхідність генетичного тестування на наявність АМЦД слід розглядати у хворих з маніфестацією ЦД у ранньому дитячому віці при його поєднанні з іншими тяжкими автоімунними захворюваннями. Рання генетична діагностика сприятиме своєчасному патогенетичному лікуванню, збереженню життя хворого, обґрунтуванню медико-генетичного консультування інших членів сім'ї хворого.

Ключові слова: автоімунний моногенний цукровий діабет, діти, клінічні вияви, генетична діагностика, смертність.

РЕЗЮМЕ

Аутоиммунный моногенный сахарный диабет у детей. Диагностика, клиника, лечение

Е. В. Глоба [1], Н. Б. Зелинская [1], Н. Г. Сирик [2], Н. В. Чорна [3], С. В. Запетрук [4]

[1] Украинский научно-практический центр эндокринной хирургии, трансплантации эндокринных органов и тканей МЗ Украины, Киев
[2] Херсонская областная детская клиническая больница
[3] Ивано-Франковская областная детская клиническая больница
[4] Житомирская областная детская клиническая больница

Аутоиммунный моногенный сахарный диабет (АМСД) — это заболевание, которое обуславливает мутация в одном гене, который определяет развитие специфической аутоиммунной реакции с развитием сахарного диабета (СД) в раннем возрасте. Кроме СД у таких пациентов возникают частые тяжелые инфекции, аутоиммунные гематологические расстройства (аутоиммунные цитопении, лимфопролиферативные заболевания), гастроэнтерологические заболевания (аутоиммунная энтеропатия, диарея, целиакия, гепатоспленомегалия), эндокринопатии (аутоиммунный тиреоидит) и другие тяжелые аутоиммунные заболевания (артриты, гломерулонефрит и т.д.), что является причиной высокой и ранней смертности пациентов при отсутствии специфического лечения.

Цель работы — провести генетическое исследование у детей с СД 1 типа и другой тяжелой аутоиммунной патологией и оценить клиническое течение заболевания при генетически подтвержденном диагнозе АМСД.

Материалы и методы. Для генетического тестирования на наличие АМСД были отобраны 11 пациентов, которым был диагностирован СД 1 типа в раннем возрасте (от 1 мес до 12 лет) и которые имели дополнительно, как минимум, одно тяжелое аутоиммунное заболевание. Генетическая диагностика проведена с помощью таргетных панелей неонатального СД или АМСД с изучением генов *AIRE, CTLA4, FOXP3, IL2RA, ITCH, JAK1, LRBA, SIRT1, STAT1, STAT3, STAT5B* и *TNFAIP3*.

Результаты и обсуждение. Описаны три летальных случая детей с СД, у которых генетическая диагностика подтвердила диагноз АМСД. У ребенка с гемизиготной мутацией *FOXP3* c.1040G> A, p.R347H СД 1 типа сочетался с тяжелой дыхательной недостаточностью, вероятно, из-за наличия синдрома Guillain—Barré с параличом дыхательной мускулатуры вследствие острой аутоиммунной полирадикулонейропатии. Ребенок с мутацией в гене *AIRE* p.Cys311fs/p.Arg257Ter имел все классические признаки аутоиммунного полиэндокринного синдрома 1 типа. У третьего пациента имелись классические признаки мутации в гене *LRBA*, а именно СД и энтеропатия, но невозможность проведения своевременной генетической диагностики АМСД не позволила назначить соответствующее патогенетическое лечение специфическими моноклональными антителами или провести трансплантацию гемопоэтических стволовых клеток, что могло бы значительно улучшить течение заболевания и гипотетически предотвратить смерть.

Выводы. Необходимость генетического тестирования на наличие АМСД следует рассматривать у больных с манифестацией СД в раннем детском возрасте при его сочетании с другими тяжелыми аутоиммунными заболеваниями. Ранняя генетическая диагностика будет способствовать своевременному патогенетическому лечению, сохранению жизни больного, обоснованию медико-генетического консультирования других членов его семьи.

Ключевые слова: аутоиммунный моногенный сахарный диабет, дети, клинические проявления, генетическая диагностика, смертность.

SUMMARY

Autoimmune monogenic diabetes mellitus in children. Diagnostics, clinic and treatment

Ee. V. Globa [1], N. B. Zelinska [1], N. G. Sirik [2], N. V. Chorna [3], S. V. Zapetruk [4]

[1] Ukrainian Scientific and Practical Center for Endocrine Surgery, Transplantation of Endocrine Organs and Tissues of the Ministry of Health of Ukraine, Kyiv
[2] Kherson Regional Children's Clinical Hospital, Kherson
[3] Ivano-Frankivsk Regional Children's Clinical Hospital, Ivano-Frankivsk
[4] Zhytomyr Regional Children's Clinical Hospital, Zhytomyr

Background. Autoimmune monogenic diabetes (AMD) is a disease that causes a mutation in one gene that determines the development of a specific autoimmune reaction with the development of diabetes mellitus (DM) at an early age. In addition to DM, such patients have frequent severe infections, autoimmune hematological disorders (autoimmune cytopenia, lymphoproliferative diseases), gastroenterological diseases (autoimmune enteropathy, diarrhea, celiac disease, hepatosplenomegaly), endocrinopathies (autoimmune thyroid disease etc.),

which causes the high and early mortality of patients in the absence of specific treatment.

The aim. To conduct a genetic testing in children with DM type 1 and other severe autoimmune pathology and to assess the clinical course of the disease in the case of a genetically confirmed AMD.

Matherials and methods. We selected patients (n = 11) for the AMD genetic testing who were diagnosed with DM type 1 at an early age (from 1 month to 12 years old), and who additionally had at least one more serious autoimmune disease. Genetic diagnostics was done using a tNGS of neonatal DM or AMD panels including *AIRE, CTLA4, FOXP3, IL2RA, ITCH, JAK1, LRBA, SIRT1, STAT1, STAT3, STAT5B* and *TNFAIP3* genes.

Results and discussion. The article presents three fatal clinical cases in children with DM, for whom genetic diagnostics confirmed the diagnosis of AMD.

In the first child with a hemizygous mutation *FOXP3* c.1040G> A, p.R347H type 1 DM was combined with severe respiratory failure, perhaps due to Guillain — Barré syndrome with respiratory muscle paralysis due to acute autoimmune polyradiculoneuropathy. The second child with *AIRE* p.Cys311fs/p.Arg257Ter had all the classic signs of APS-1. Patient 3 had classic signs of a mutation in the *LRBA* gene, namely DM type 1 and autoimmune enteropathy, but the lack of timely AMD genetic diagnosis did not allow to prescribe the appropriate treatment with specific monoclonal antibodies or hematopoietic stem cell transplantation, which could significantly improve the course of the disease and prevent mortality.

Conclusions. The need for genetic testing for AMD should be considered in patients with early childhood manifestations of diabetes, especially when combined with other severe autoimmune diseases. Early genetic diagnosis will contribute to timely targeted treatment, preserving the patient's life, and substantiating medical and genetic counseling for other members of his family.

Key words: autoimmune monogenic diabetes mellitus, children, clinical manifestations, genetic diagnostic, mortality.

Дата надходження до редакції 27.04.2020 р.