УДК 616.379-008.64+616-06/617.735
DOI: http://doi.org/10.30978/CEES-2020-1-36

Исследование прогностической ценности лептина для оценки риска прогрессирования диабетической ретинопатии у больных сахарным диабетом 2-го типа

М. Л. Кирилюк [1], В. А. Ищенко [2], В. В. Ищук [1]

[1] Украинский научно-практический центр эндокринной хирургии, трансплантации эндокринных органов и тканей МЗ Украины, Киев
[2] Днепропетровская медицинская академия МЗ Украины

Предметом обсуждения в литературе является роль гормона жировой ткани лептина в развитии и прогрессировании диабетической ретинопатии (ДРП) и ожирении [1—3] посредством взаимосвязи оксидантного стресса и гиперлептинемии. Концентрация лептина в крови повышается при ожирении и положительно коррелирует с висцеральным и подкожным жиром и ДРП [4, 5]. Некоторые авторы связывают участие лептина в возникновении патологии сетчатки с повышением его уровня в стекловидном теле при пролиферативной ДРП и отслойке сетчатки, а также с его наличием в фиброваскулярной эпиретинальной ткани [6, 7]. Нахождение лептина в стекловидном теле глаза может быть возможным фактором развития васкулярных и пролиферативных заболеваний сетчатки. Считается, что внутриглазная выработка лептина участвует, хотя не критично, в этиопатогенезе пролиферативной ДРП [8]. G. Uckaya et al. (2000) выявили положительную корреляцию запущенных форм ДРП с повышением уровня лептина в плазме крови. Ранее наблюдаемое лептининдуцированное стимулирование ангиогенеза и неоваскуляризации подтверждает его важную роль в развитии ДРП до ее пролиферативной фазы [9].

Согласно данным проведенных нами ранее исследований по определению концентрации лептина в крови больных сахарным диабетом (СД) 2-го типа с ДРП установлено, что ДРП формируется на фоне гиперлептинемии, а по мере его прогрессирования концентрация лептина в крови достоверно повышается. При этом развитие пролиферативной ДРП ассоциируется со статистически значимым повышением лептинрезистентности при переходе больных в старшую возрастную группу и увеличении длительности СД 2-го типа [10]. На основе полученных данных нами в целях совершенствования клинико-лабораторной диагностики ДРП была показана возможность математической оценки характера развития и степени риска прогрессирования ДРП путем разработки математического алгоритма определения характера развития и степени риска прогрессирования ДРП с учетом концентрации гормона жировой ткани лептина в сыворотке крови [11].

Цель работы — оценить результаты применения математической модели для определения прогностической значимости лептина крови в развитии и прогрессировании ДРП у больных СД 2-го типа.

МАТЕРИАЛЫ И МЕТОДЫ

В исследовании участвовали 59 пациентов (137 глаз) с СД 2-го типа и ДРП: 27 (45,76 %) мужчин

Кирилюк Михайло Лазарович, д. мед. н., проф., зав. відділу нейроендокринології і загальної ендокринології. 01021, м. Київ, Кловський узвіз, 13-А. ORCID:http://orcid.org/0000-0002-4996-8712. E-mail: mlkyryliuk@endosurg.com.ua; Іщенко Владислав Анатолійович, аспірант кафедри офтальмології. 49027, м. Дніпро, пл. Жовтнева, 14. E-mail: vlad_ishchenko@ukr.net. Іщук Вадим Васильович, д. мед. н., головний науковий співробітник відділу нейроендокринології і загальної ендокринології. 01021, м. Київ, Кловський узвіз, 13-А. E-mail: androman2008@ukr.net

и 32 (54,24 %) женщины. Средний возраст пациентов — (58,20 ± 0,18) [42; 74] года, средняя продолжительность СД от момента установления диагноза — (9,19 ± 0,46) [1; 35] года, средний уровень гликированного гемоглобина (HbA1C) — (9,10 ± 0,17) [5,1; 15,1] %. В зависимости от стадии ДРП всех участников исследования разделили на 3 группы: 1-ю (42 пациента), 2-ю (9), 3-ю (8). Критерии включения в исследование: добровольное информированное согласие пациента на участие в исследовании, возраст старше 18 лет, наличие СД 2-го типа и верифицированной ДРП. Критерии исключения из исследования: наличие эндокринной и соматической патологии, приводящей к ожирению (синдром Кушинга, гипотиреоз, гипогонадизм, синдром поликистозных яичников, другие эндокринопатии, в том числе наследственные, церебральное ожирение), СД 1-го типа, острые инфекционные и онкологические заболевания (в том числе в анамнезе), декомпенсация коморбидной патологии, психические расстройства, прием нейролептиков и антидепрессантов, наличие протеинурии, клинически значимой макулопатии, глаукомы и катаракты. Исследования выполнены в соответствии с Хельсинской декларацией Всемирной медицинской ассоциации (2008).

У всех пациентов в крови определяли концентрацию лептина методом иммуноферментного анализа (ИФА) с использованием иммуноферментного анализатора iEMS Reader MF «Multiscan» (Финляндия) с помощью наборов LEPTIN ELISA KIT фирмы-производителя DRG (США), холестерина и его фракций, триглицеридов — спектрофотометрическим методом на автоматическом биохимическом анализаторе «Olympus AU400» (Beckman Coulter) с использованием реагентов OLYMPUS AU 400 (США), HbA1C — методом жидкостной ионообменной хроматографии высокого давления с помощью реактивов «BIO-RAD» (Франция/США) на анализаторе «BIO-RAD D-10». Всем пациентам проводили офтальмологическое обследование: авторефрактометрию выполняли в естественных условиях с помощью автокераторефрактометра RK 600 (Huvitz, Корея), визометрию — на форопторе CRT-4000 Refraction Table (Huvitz, Корея) с использованием проектора знаков, биомикроскопию и офтальмоскопию — на щелевой лампе SLM-3ER (Shanghai Jiahui Optical Instrument, Китай), тонометрию — на пневмотонометре HNT-7000 (Huvitz, Корея), статическую периметрию — на приборе Hamphrey Field Analyzer II (Carl Zeiss Meditec, Германия), оптическую когерентную томографию — с помощью RTVue 100 CAM, «Optovue» (США), фоторегистрацию глазного дна — на фундус-камере cAAF APS-BER (Шанхай, Китай), флюоресцентную ангиографию глазного дна — по стандартной методике с помощью цифровой фундус-камеры cAAF APS-BER (Шанхай, Китай). Диагноз ДРП устанавливали согласно классификации, предложенной E. Kohner и M. Porta (1992), в которой выделяют 3 основные стадии ДРП: непролиферативную, препролиферативную и пролиферативную [12]. Вид антидиабетической терапии включал назначение метформина, метформина в сочетании с пероральными сахароснижающими препаратами (ПССП), метформина в сочетании с инъекционной терапией (инсулинотерапией). В основе определения прогноза развития ДРП лежали вычисления функций классификации (ФК), формулы которых разработаны нами ранее с помощью дискриминантного анализа по результатам определения концентрации в крови лептина, биохимических маркеров метаболического синдрома и типа сахароснижающей терапии [11].

РЕЗУЛЬТАТЫ И ОБСУЖДЕНИЕ

Сопоставлены результаты математического моделирования с картиной глазного дна у пациентов с различными концентрациями лептина в крови и, соответственно, различными ФК при ДРП разных стадий. Фотографии глазного дна некоторых пациентов представлены ниже.

Непролиферативная стадия ДРП. В поле зрения микроаневризмы, твердые экссудаты, ватообразные очаги, единичные интраретинальные геморрагии (рис. 1—6).

В представленных случаях благоприятный прогноз (вероятное отсутствие прогрессирования) обусловлен в основном нормальными концентрациями лептина на фоне удовлетворительной липидограммы, субкомпенсацией СД (по уровню HbA1C) и отсутствием инсулинотерапии. Наличие лептинорезистентности указывает на необходимость уменьшения массы тела.

Препролиферативная стадия (тяжелая форма непролиферативной стадии). Изменения на глазном дне такие же, как при непролиферативной стадии, + интраретинальные микрососудистые аномалии, четкообразность вен, сосудистые петли (рис. 7—10).

Рис. 1. *Лептин 1,56 нг/мл (норма), ФК1 (8,77) > ФК2 (7,51). Прогноз благоприятный*

Рис. 2. *Лептин 8,85 нг/мл (норма), ФК1 (1,39) > ФК2 (0,06). Прогноз благоприятный*

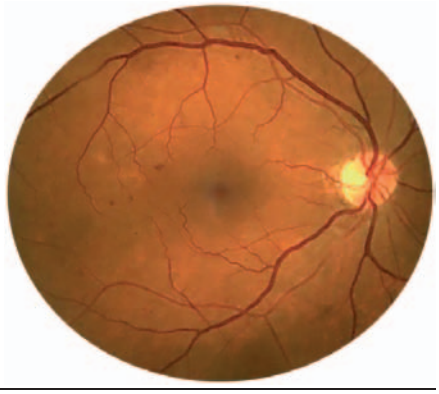

Рис. 3. *Лептин 23,68 нг/мл, ФК1 (25,51) > ФК2 (23,65). Прогноз относительно благоприятный. ХС ЛПНП — 0,9 ммоль/л*

Рис. 4. *Лептин 21,71 нг/мл, ФК1 (4,49) > ФК2 (5,78). Прогноз относительно благоприятный. Вид терапии — метформин*

Рис. 5. *Лептин 17,79 нг/мл, ФК1 (9,54) > ФК2 (8,90). Прогноз относительно благоприятный. Вид терапии — ПССП + метформин*

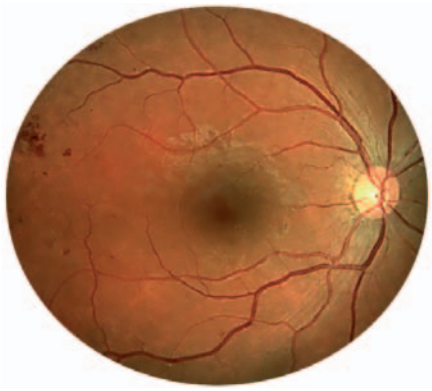

Рис. 6. *Лептин 50,41 нг/мл, ФК1 (7,63) > ФК2 (6,67). Прогноз относительно благоприятный. Субкомпенсация СД. Вид терапии —метформин*

Рис. 7. *Лептин 54,26 нг/мл, ФК1 (10,70) > ФК2 (10,33). Лептинорезистентность средняя. Вид терапии — метформин. Прогноз относительно благоприятный*

Рис. 8. *Лептин 36,84 нг/мл, ФК1 (9,44) > ФК2 (9,21). Прогноз относительно благоприятный. Вид терапии — ПССП + метформин*

Рис. 9. *Лептин 48,89 нг/мл, ФК1 (17,73) < ФК2 (18,77). Лептинорезистентность средняя. Вид терапии — инсулинотерапия. Прогноз неблагоприятный*

Рис. 10. *Лептин 40,44 нг/мл, ФК1 (13,91) < ФК2 (14,65). Лептинорезистентность средняя. Вид терапии — инсулинотерапия. Прогноз неблагоприятный*

Рис. 11. *Лептин 7,53 нг/мл (норма), ФК1 (5,29) > ФК2 (4,79). Вид терапии — ПССП + метформин. Прогноз условно благоприятный*

Рис. 12. *Лептин 74,39 нг/мл, ФК1 (14,91) < ФК2 (17,09). Лептинорезистентность высокая. Вид терапии — инсулинотерапия. Прогноз неблагоприятный*

Рис. 13. *Лептин 6,97 нг/мл (норма), ФК1 (11,73) > ФК2 (10,49). Прогноз условно благоприятный вследствие отсутствия инсулинотерапии и лептинорезистентности*

Рис. 14. *Лептин 22,11 нг/мл, ФК1 (4,95) < ФК2 (4,98). Лептинорезистентность умеренная. Вид терапии — инсулинотерапия. Прогноз неблагоприятный*

В представленных выше случаях благоприятный прогноз (вероятное отсутствие дальнейшего прогрессирования) обусловлен в основном отсутствием инсулинотерапии, а неблагоприятный — умеренной лептинорезистентностью и инсулинотерапией.

Пролиферативная стадия. Для этой стадии изменения на глазном дне соответствуют всем вышеперечисленным + vasa nova, преретинальные или витреальные кровоизлияния, фиброваскулярная пролиферация, частичный гемофтальм, что в той или иной мере представлено на фотографиях глазного дна пациентов с СД 2-го типа при ДПР данной стадии (рис. 11—14).

В представленных выше случаях относительно благоприятный прогноз обусловлен в основном нормолептинемией, а вероятное дальнейшее ухудшение ДРП при данной стадии обусловлено согласно математической модели инсулинотерапией при разной степени выраженности лептинорезистентности.

Применение данного алгоритма оценки прогноза развития ДРП позволило нам спрогнозировать стабилизацию ее течения более чем в половине случаев (57,7 %), из них в 38,25 % на 1-й стадии, в 38,25 % — на 2-й и в 23,5 % — на 3-й [13].

ВЫВОДЫ

Разработанная математическая модель позволяет с учетом дополнительных факторов оценить течение ДРП на основе определения концентрации гормона жировой ткани лептина в крови.

Учреждением, финансирущим исследование, является МЗ Украины. Работа выполнена в рамках прикладной НИР УНПЦЭХ, ТЭОиТ МЗ Украины «Роль гормональ-

но-метаболических предикторов в формировании и развитии диабетической ретинопатии» и договоров о научно-практическом сотрудничестве с Днепропетровской медицинской академией МЗ Украины.

Конфликт интересов. *Авторы гарантируют отсутствие конфликта интересов и собственной финансовой заинтересованности.*

Вклад авторов: *идея исследования, организация лабораторных и биохимических исследований, редактирование статьи и заключения, участие в написании статьи — М. Л. Кирилюк; поиск литературы, дизайн исследования, сбор клинического материала, анализ, интерпретация данных, выводы, участие в написании статьи — В. А. Ищенко; ответственный исполнитель темы — В. В. Ищук.*

ЛІТЕРАТУРА/REFERENCES

1. Kyryliuk ML, Ishchenko VA. Pathogenesis of diabetic retinopathy: a literature review. Mìžnarodnij endokrinologìčnij žurnal. 2019;15(7):567–575. doi: http://dx.doi.org/10.22141/2224-0721.15.7.2019.186061
2. Abcouwer SF, Antonetti DA. A Role for Systemic inflammation in diabetic retinopathy. Invest. Ophthalmol. Vis. Sci. 2013;54(3):2384. doi: 10.1167/iovs.13-11977.
3. Higgins JPT, Thompson SG. Quantifying heterogeneity in a meta-analysis. Statistics in Medicine. 2002;21(11):1539:58. DOI: 10.1002/sim. 1186.
4. Sierra-Honigmann MR et al. Biological action of leptin as an angiogenic factor. Science. 1998;281(5383): 1683–6. DOI: 10.1126/science.281.5383.1683.
5. Kato N, Yashima S, Suzuki T, Nakayama Y. Long-term treatment with fidarestat suppresses the development of diabetic retinopathy in STZ-induced diabetic rats. J. Diabetes. Complications. 2003;17(6):374–9. DOI: 10.1016/s1056-8727(02)00193-9.
6. Spijkerman MW et al. Endothelial dysfunction and low-grade inflammation and the progression of retinopathy in type 2 diabetes. Diabet Med. 2007;24(9):969–76. DOI: 10.1111/j.1464-5491.2007.02217.x.
7. Mamtora S, Sandinha T, Carey P, Steel D. Optimizing Medical Management in Patients with Sight Threatening Diabetic Retinopathy. Ophthalmol Ther. 2017;1(6):105–114. https://doi.org/10.1007/s40123-016-0069-z.
8. Uckaya G et al. Is leptin associated with diabetic retinopathy? Diabetes Care. 2000;23(3):371–6. DOI: 10.2337/diacare.23.3.371.
9. Joussen AM, Poulaki V, Le ML. A central role for inflammation in the pathogenesis of diabetic retinopathy. FASEB J. 2004;18(12):1450–2. DOI: 10.1096/fj.03-1476fje.
10. Serdyuk VN, Ishhenko VA. The content of leptin in the blood of patients with type 2 diabetes mellitus at different stages of diabetic retinopathy. Oftalmolohiia. 2017;1(6):46–54.
11. Serdiuk VN, Kyryliuk ML, Ishchenko VA. Mathematical substantiation of the method for assessing the risk of progression of diabetic retinopathy with serum leptin determination in patients with metabolic syndrome and diabetes mellitus. J Ophthalmol (Ukraine). 2018;2:17–22 (in Russian). Doi 10.31288/ oftalmolzh/2018/2/1721.
12. Kohner EM, Porta M. Screening for Diabetic Retinopathy in Europe: A Field Guide-book. World Health Organization: Regional Office for Europe. 1992. Copenhagen:1–51.
13. Kyryliuk ML, Ishchenko VA, Krushynska ZH. Sposib otsinky ryzyku prohresuvannia diabetychnoi retynopatii u khvorykh na tsukrovyi diabet 2 typu ta ozhyrinnia: pat. 120420 Ukraine: MPK (2017.01) A61V 3/00, G01N 33/55 (2006/01); zaiav. 15.06.17 ; opubl. 25.10.2017, Biul. № 20.

РЕЗЮМЕ

Исследование прогностической ценности лептина для оценки риска прогрессирования диабетической ретинопатии у больных сахарным диабетом 2-го типа

М. Л. Кирилюк [1], В. А. Ищенко [2], В. В. Ищук [1]

[1] Украинский научно-практический центр эндокринной хирургии, трансплантации эндокринных органов и тканей МЗ Украины, Киев

[2] Днепропетровская медицинская академия МЗ Украины

Цель работы — оценить результаты применения математической модели для определения прогностической значимости лептина крови в развитии и прогрессировании диабетической ретинопатии (ДРП) у больных сахарным диабетом (СД) 2-го типа.

Материалы и методы. В исследовании участвовали 59 пациентов (137 глаз) с СД 2-го типа и ДРП: 27 (45,76 %) мужчин, 32 (54,24 %) женщины. Средний возраст обследованных — (58,20 ± 0,18) [42; 74] года, средняя продолжительность СД от момента установления диагноза — (9,19 ± 0,46) [1; 35] года, средний уровень гликированного гемоглобина (HbA1C) — (9,10 ± 0,17) [5,1; 15,1] %. В зависимости от стадии ДРП всех участников исследования разделили на 3 группы: 1-ю (42 пациента), 2-ю (9), 3-ю (8). Критерии включения в исследование: добровольное информированное согласие пациента на участие в исследовании, возраст старше 18 лет, наличие СД 2-го типа и

верифицированной ДРП. Критерии исключения из исследования: наличие эндокринной и соматической патологии, приводящей к ожирению (синдром Кушинга, гипотиреоз, гипогонадизм, синдром поликистозных яичников, другие эндокринопатии, в том числе наследственные, церебральное ожирение), СД 1-го типа, острые инфекционные и онкологические заболевания (в том числе в анамнезе), декомпенсация коморбидной патологии, психические расстройства, прием нейролептиков и антидепрессантов, наличие протеинурии, клинически значимой макулопатии, глаукомы и катаракты. Диагноз ДРП устанавливали согласно классификации E. Kohner и M. Porta (1992), в которой выделяют 3 основные стадии ДРП: непролиферативную, препролиферативную и пролиферативную.

Результаты и обсуждение. При ДРП непролиферативной стадии благоприятный прогноз (вероятное отсутствие прогрессирования) обусловлен нормальным уровнем лептина на фоне удовлетворительной липидограммы, субкомпенсацией СД (по содержанию HbA1C) и отсутствием инсулинотерапии. При ДРП препролиферативной стадии благоприятный прогноз обусловлен отсутствием инсулинотерапии, а неблагоприятный — умеренной лептинорезистентностью и инсулинотерапией. При ДРП пролиферативной стадии относительно благоприятный прогноз обусловлен нормолептинемией, а вероятное дальнейшее ухудшение ДРП — инсулинотерапией при разной степени выраженности лептинорезистентности.

Вывод. Разработанная математическая модель позволяет с учетом дополнительных факторов оценить течение ДРП на основе определения концентрации гормона жировой ткани лептина в крови.

Ключевые слова: диабетическая ретинопатия, лептин, математическая модель.

РЕЗЮМЕ

Дослідження прогностичної цінності лептину для оцінки ризику прогресування діабетичної ретинопатії у хворих на цукровий діабет 2-го типу

М. Л. Кирилюк [1], В. А. Іщенко [2], В. В. Іщук [1]

[1] Український науково-практичний центр ендокринної хірургії, трансплантації ендокринних органів і тканин МОЗ України, Київ

[2] Дніпропетровська медична академія МОЗ України

Мета роботи — оцінити результати застосування математичної моделі для визначення прогностичної значущості лептину крові у розвитку і прогресуванні діабетичної ретинопатії (ДРП) у хворих на цукровий діабет (ЦД) 2-го типу.

Матеріали та методи. У дослідженні брали участь 59 пацієнтів (137 очей) із ЦД 2-го типу і ДРП: 27 (45,76 %) чоловіків і 32 (54,24 %) жінки. Середній вік обстежених — (58,20 ± 0,18) [42; 74] року, середня тривалість ЦД від моменту встановлення діагнозу — (9,19 ± 0,46) [1, 35] року, середній рівень глікованого гемоглобіну (HbA1C) — (9,10 ± 0,17) [5,1; 15,1] %. Залежно від стадії ДРП учасників дослідження розділили на 3 групи: 1-шу (42 пацієнта), 2-гу (9), 3-тю (8). Критерії включення в дослідження: добровільна інформована згода пацієнта на участь в дослідженні, вік старше 18 років, наявність ЦД 2-го типу, верифікована ДРП. Критерії виключення з дослідження: наявність ендокринної та соматичної патології, яка призводить до ожиріння (синдром Кушінга, гіпотиреоз, гіпогонадизм, синдром полікістозних яєчників, інші ендокринопатії, в тому числі спадкові, церебральне ожиріння), ЦД 1-го типу, гострі інфекційні та онкологічні захворювання (в тому числі в анамнезі), декомпенсація коморбідної патології, психічні розлади, прийом нейролептиків і антидепресантів, наявність протеїнурії, клінічно значущої макулопатії, глаукоми і катаракти. Діагноз ДРП встановлювали згідно з класифікацією E. Kohner і M. Porta (1992), в якій виділяють 3 основні стадії ДРП: непроліферативну, препроліферативну і проліферативну.

Результати та обговорення. При ДРП непроліферативної стадії сприятливий прогноз (ймовірна відсутність прогресії) обумовлений нормальною концентрацією лептину на фоні задовільної ліпідограми, субкомпенсацією ЦД (за вмістом HbA1C) і відсутністю інсулінотерапії. При ДРП препроліферативної стадії сприятливий прогноз обумовлений відсутністю інсулінотерапії, а несприятливий — помірною лептинорезистентністю і інсулінотерапією. При ДРП проліферативної стадії відносно сприятливий прогноз обумовлений нормолептинемією, а ймовірне подальше погіршення ДРП — інсулінотерапією за різного ступеня вираженості лептинорезистентності.

Висновок. Розроблена математична модель дає змогу з урахуванням додаткових чинників оцінити перебіг ДРП на основі визначення концентрації гормону жирової тканини лептину в крові.

Ключові слова: діабетична ретинопатія, лептин, математична модель.

SUMMARY

A study of the prognostic value of leptin to assess the risk of progression of diabetic retinopathy in patients with type 2 diabetes

M. L. Kirilyuk [1], V. A. Ishchenko [2], V. V. Ishchuk [1]

[1] *Ukrainian Scientific and Practical Center for Endocrine Surgery, Transplantation of Endocrine Organs and Tissues of the Ministry of Health of Ukraine, Kyiv*

[2] *Dnipropetrovsk Medical Academy of the Ministry of Health of Ukraine*

Objective — to evaluate the results of applying a mathematical model to determine the prognostic significance of blood leptin in the development and progression of diabetic retinopathy (DRP) in patients with type 2 diabetes mellitus (DM).

Materials and methods. The studyincluded 59 patients (137 eyes) with type 2 DM and DRP: men (27—45.76 %) and women (32—54.24 %), mean age (58.20 ± 0.18) [42; 74] years, the average duration of diabetes from the diagnosis was (9.19 ± 0.46) [1; 35] years, the average level of glycated hemoglobin (HbA1C) was (9.10 ± 0.17) [5.1; 15.1] %.Based on the stage of DRP, patients were divided into 3 groups (1st — 42 patients, 2nd — 9 patients, 3rd — 8 patients). The inclusion criteria in the study were the patient's informed consent to participate in study, age >18 years, the presence of type 2 DM, verified DRP. Exclusion criteria were endocrine and somatic pathologies leading to obesity (Cushing's syndrome, hypothyroidism, hypogonadism, polycystic ovary syndrome, other endocrinopathies including hereditary, cerebral obesity), type 1 diabetes, acute infectious diseases, oncological diseases (including history of), decompensation of comorbid pathology, mental disorders, current antipsychotics or antidepressants treatment, the presence of proteinuria, clinically significant maculopathy, glaucoma and cataracts. The diagnosis of DRP was made according to the classification of E. Kohner and M. Porta (1992), in which there are 3 main stages of DRP: non-proliferative, preproliferative and proliferative.

Results and discussion. At the non-proliferative stage of DRP, a favorable prognosis (the likely absence of progression) is mainly due to normal leptin levels with a satisfactory lipid profile, subcompensation of DM (according to HbA1C) and the absence of insulin therapy. At the preproliferative stage of DRP, a favorable prognosis is mainly due to the lack of insulin therapy, and unfavorable due to moderate leptin resistance and insulin therapy. At the proliferative stage of DRP, a relatively favorable prognosis is mainly due to normoleptinemia, and the likely further deterioration of DRP is due to insulin therapy with varying degrees of leptin resistance.

Conclusions. The developed mathematical model allows taking into account additional factors to evaluate the course of DRP based on blood level of adipose tissue hormone leptin.

Key words: diabetic retinopathy, leptin, mathematical model.

Дата надходження до редакції 20.02.2020 р.