УДК 616.447-007.6-089.87-089.12-072.1
DOI: http://doi.org/10.30978/CEES-2019-2-83

Видеоторакоскопическая паратиреоидэктомия у пациента с третичным гиперпаратиреозом

С. Н. Завгородний [1], Я. В. Телушко [1], А. И. Рылов [1, 2], М. Б. Данилюк [1, 2], Е. А. Зимняя [1], М. А. Кубрак [1, 2]

[1] *Запорожский государственный медицинский университет*
[2] *КУ «Городская клиническая больница экстренной и скорой медицинской помощи г. Запорожья»*

ВСТУПЛЕНИЕ

За последние 5 лет в Украине проблема патологии паращитовидных желез (ПЩЖ) приобретает все большую актуальность. Количество диагностируемых случаев гиперпаратиреоза увеличилось со 100 до 400-500 в год. Среди этих пациентов особое место занимают больные с третичным гиперпаратиреозом, единственным эффективным методом лечения которого является паратиреоидэктомия.

Третичный гиперпаратиреоз развивается у пациентов с вторичным гиперпаратиреозом, которые лечатся программным гемодиализом. В результате кистозно-узловой трансформации паратиреоцитов исчезают рецепторы кальцитриола на поверхности последних, и, как следствие, введение болюсных дозкальцитриола не снижает уровня паратгормона [1, 2]. При этом морфологические изменения, как правило, имеют все ПЩЖ, что требует выполнения тотальной или субтотальной паратиреоидэктомии [3]. Частота неудовлетворительного хирургического лечения гиперпаратиреоза составляет от 1—2 до 10—15 %, что связано с недиагностированым множественным поражением паращитовидных желез или их эктопическим расположением [4].

Нижние ПЩЖ могут быть расположены в тиреотимической связке или тимусе. Атипичное расположение верхних ПЩЖ — каротидное влагалище или позадиглоточная локализация. Кроме того, как верхние, так и нижние паращитовидные железы могут аберрантно располагаться под собственной капсулой щитовидной железы или интратиреоидно.

Топическая диагностика ПЩЖ является важным этапом исследования данной патологии. Ультразвуковое сканирование эффективно в случае типичного расположения ПЩЖ, однако при атипичном расположении данный метод теряет ценность.

Наиболее эффективным методом диагностики аденомы ПЩЖ является радионуклидная сцинтиграфия с технецием и 2-метоксиизобутилнитрила (99mTc-MIBI). Данное исследование эффективно более чем в 90 % случаев атипичного или множественного расположения аденом ПЩЖ [5]. Применение сцинтиграфии особенно важно при повторных операциях после неэффективных попыток лечения гиперпаратиреоза.

Описание клинического случая и обсуждение

Пациент А., 45 лет, история болезни № 12709, в сентябре 2018 г. обратился в 1-е хирургическое

Завгородній Сергій Миколайович, д. мед. н., проф., кафедра хірургії та анестезіології ФПО. 69035, м. Запоріжжя, пр. Маяковського, 26. E-mail: gkbesmp.zp@gmail.com. ORCID: http://orcid.org/0000-0003-3082-3406; Телушко Ярослав Володимирович, к. мед. н., доцент, кафедра медицини катастроф, воєнної медицини, анастезіології та інтенсивної терапії. 69035, м. Запоріжжя, пр. Маяковського, 26. E-mail: yv_telushko@ukr.net. ORCID: http://orcid.org/0000-0002-0745-6698; Рилов Андрій Іванович, к. мед. н., доцент, кафедра загальної хірургії з доглядом за хворими 69035, м. Запоріжжя, пр. Маяковського, 26. E-mail: 1xirurgiya@mail.ru.; Данилюк Михайло Богданович, асистент, кафедра хірургії та анестезіології ФПО. 69035, м. Запоріжжя, пр. Маяковського, 26 E-mail: em_de@mail.ru. ORCID: http://orcid.org/0000-0003-4515-7522; Зимня Катерина Олександрівна, інтерн, кафедра хірургії та анестезіології ФПО. 69035, м. Запоріжжя, пр. Маяковського, 26 E-mail: katiaZ@i.ua; Кубрак Михайло Анатолійович, старший лаборант, кафедра хірургії та анестезіології ФПО. 69035, м. Запоріжжя, пр. Маяковського, 26. E-mail: braviorio@gmail.com. ORCID: http://orcid.org/0000-0003-4051-9336.

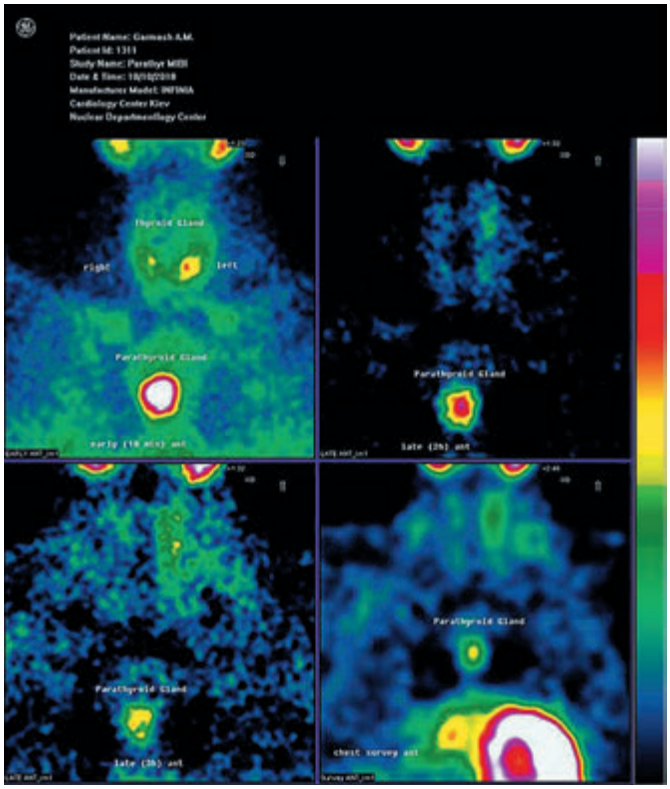

Рис. 1. *Позитронно-эмиссионная компьютерная томография*

отделение городской клинической больницы экстренной и скорой медицинской помощи г. Запорожье с жалобами на периодические приступы судорог, чувство онемения нижних конечностей, боль в костях, мышечную слабость.

Из анамнеза известно, что больной находится на лечении хроническим программным гемодиализом в течение 20 лет с диагнозом: хроническая болезнь почек, хронический двусторонний пиелонефрит, хроническая почечная недостаточность V ст. Ранее при биохимическом исследовании выявлено повышение уровня паратгормона до 2755,0 пг/мл, общего кальция до 2,82 ммоль/л, ионизированного кальция до 1,89 ммоль/л и фосфора до 2,26 ммоль/л. При ультразвуковом исследовании шеи выявлены эхопризнаки образований нижних ПЩЖ с обеих сторон. Выполнена субтотальная паратиреоидэктомия с удалением левой и правой верхней, левой нижней паращитовидных желез, диаметр которых был 3 см. Правая нижняя паращитовидная железа не изменена, мягкоэластичной консистенции, размерами 0,7 см. Патогистологическое заключение: аденомы паращитовидных желез. В послеоперационный период пациент улучшения не отметил. Его продолжали беспокоить мышечная слабость, боль в костях.

На вторые сутки после операции уровень паратгормона составлял 1840,5 пг/мл, ионизированного кальция — 1,65 ммоль/л.

Стойкое повышение уровня паратгормона и ионизированного кальция в послеоперационный период свидетельствовало о нерадикальности операции. Было заподозрено наличие у пациента атипично расположенной аденомы паращитовидной железы. С целью топической диагностики пациент направлен на сцинтиграфию с 99mTc-MIBI.

Результаты позитронно-эмиссионной компьтерной томографии: на сцинтиграммах области шеи в прямой проекции через 10 мин. после введения радиоиндикатора визуализируется щитовидная железа, представлена двумя долями и перешейком, расположена в типичном месте, распределение пре-

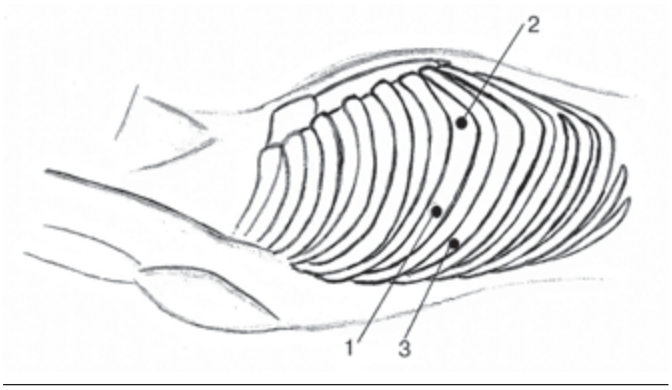

Рис. 2. *Схема расположения портов: 1 — точка доступа в пятом межреберье по передней подмышечной линии для введения оптики; 2 — точка доступа в пятом межреберье по среднеключичной линии; 3 — точка доступа в шестом межреберье по средней подмышечной линии.*

Рис. 3. *Макропрепарат — паращитовидная железа*

парата равномерно. Через 2 и 3 ч после введения радиофармпрепарата на обзорной сцинтиграмме грудной клетки за грудиной справа определяется участок до 3,0 см повышенной фиксации, вероятно, аденома паращитовидной железы (рис. 1).

В ноябре 2018 г. пациент был госпитализирован для повторного оперативного лечения. История болезни № 16252. 23.11.2018 г. под внутривенной анестезией с искусственной вентиляцией легких двухпросветной трубкой, после коллабирования правого легкого в пятом межреберье по передней подмышечной линии введен первый троакар для оптики. При ревизии в правой плевральной полости в проекции переднего средостения на уровне второго ребра определяется выпячивание медиастинальной плевры размером до 3 см в диаметре. Дополнительно установлены утилитарные порты в пятом межреберье по среднеключичной и в шестом — по средней подмышечной линии (рис. 2). Над образованием полуокружным разрезом вскрыта медиастинальная плевра. Образование темно-вишневого цвета поэтапно выделено из окружающих тканей с помощью биполярной коагуляции и удалено через троакарное отверстие в шестом межреберье (рис. 3). Выполнено дренирование плевральной полости по Бюлау. Одна дренажная трубка установлена в пятое межреберье по передней подмышечной линии в направлении к заднему синусу, вторая — во втором межреберье по среднеключичной линии по направлению к передне-верхнему средостению.

В первые послеоперационные сутки уровень паратгормона был 99,73 пг/мл, то есть снижен от исходного на 94,6 %, что свидетельствовало о радикальности операции.

В послеоперационный период больной получал заместительную терапию препаратами кальция и витамина D_3, обезболивающие средства. Улучшилось общее состояние больного, уменьшилась боль в костях, исчезли чувство онемения в нижних конечностях и мышечная слабость.

Уровень кальция после операции снижался и на 3-е сутки после операции нормализовался. Клинико-лабораторные данные при выписке: уровень кальция ионизированного — 1,23 ммоль/л, кальция общего — 2,23 ммоль/л.

Заключительный диагноз после операции: «Хроническая болезнь почек V. Программный гемодиализ. Третичный гиперпаратиреоз».

По результатам патогистологического заключения, удаленное образование является аденомой паращитовидной железы.

Через месяц после выписки данные клинико-биохимического исследования: уровень кальция ионизированного — 1,3 ммоль/л, паратгормона — 115,17 пг/мл. Пациент продолжает лечение программным гемодиализом в режиме 12 ч в неделю.

ВЫВОДЫ

1. Учитывая возможность множественного поражения паращитовидных желез и их атипичного расположения, всем пациентам необходимо выполнять сцинтиграфию с 99mTc-MIBI для достоверной визуализации измененных желез.

2. Видеоторакоскопическая паратиреоидэктомия из переднего средостения является более безопасной и менее травматичной для больных, которые находятся на лечении программным гемодиализом.

Этическое одобрение. *Все процедуры, проведенные в исследовании с вовлечением пациента, соответствовали этическим стандартам учреждений по клинической практике и Гельсинской декларации 1964 года, с поправками. Пациент подписал информированное согласие на лечение и все необходимые процедуры.*

Гонорар: *не задекларирован.*

Конфликта интересов: *нет.*

Участие авторов: *концепция и дизайн исследования — С. Н. Завгородний, А. И. Рылов, Я. В. Телушко; сбор материала — Е. А. Зимняя, М. А. Кубрак; обработка материала — М. Б. Данилюк, Е. А. Зимняя, М. А. Кубрак; написание текста — С. Н. Завгородний, А. И. Рылов, М. Б. Данилюк, Е. А. Зимняя; статистическая обработка данных — М. А. Кубрак, Е. А. Зимняя; редактирование текста — С. Н. Завгородний, А. И. Рылов, Я. В. Телушко.*

ЛИТЕРАТУРА/REFERENCES

1. Борисов АВ, Мордик АИ, Борисова ЕВ, Ермакова ИП, Ильина АН, Рожинская ЛЯ, Шестакова МВ, Сазонова НИ, Чернова ТО. Паратиреоидная функция и минеральная плотность костной ткани у пациентов с хронической почечной недостаточностью, находящихся на лечении программным гемодиализом. Остеопороз и остеопатии. 2004;1:6-10.
2. Дедов ИИ, Кузнецов НС, Мельниченко ГА. Практическое руководство. – М.: Литтерра, 2011:352.
3. Белоконев ВИ, Галстян НЕ, Пушкин СЮ, Ковалева ЗВ, Селезнева ЕВ. Особенности хирургического лечения больных с первичным и третичным гиперпаратиреозом. Новости хирургии. 2017;3(25):242-9.
4. Аслаев ДС, Калинин АП, Котова ИВ, Казанцева ИА,

Ганзыра АН, Молчанова ГС, Астахов ПВ. Повторные операции при первичном гиперпаратиреозе. Практическая медицина. 2012;9(65):103-5.
5. Егшатян ЛВ, Артемова АМ, Паша ПС, Рожинская ЛЯ, Кузнецов НС, Ким ИВ. Оценка возможностей дооперационной сцинтиграфии и ультразвуковой диагностики в визуализации околощитовидных желез у пациентов с вторичным гиперпаратиреозом, получающих заместительную почечную терапию программным гемодиализом. Нефрология и диализ. № 2012;3(14):74-80.

РЕЗЮМЕ

Видеоторакоскопическая паратиреоидэктомия у пациента с третичным гиперпаратиреозом

С. Н. Завгородний [1], Я. В. Телушко [1], А. И. Рылов [1, 2], М. Б. Данилюк [1, 2], Е. А. Зимняя [1], М. А. Кубрак [1, 2]

[1] Запорожский государственный медицинский университет
[2] КУ «Городская клиническая больница экстренной и скорой медицинской помощи г. Запорожья»

Ежегодно в Украине увеличивается количество диагностируемых случаев гиперпаратиреоза. Среди пациентов данной категории особое место занимают больные с третичным гиперпаратиреозом, единственным эффективным методом лечения которого является паратиреоидэктомия.

Топическая диагностика ПЩЖ является важным этапом обследования пациентов с данной патологией. Ультразвуковое сканирование эффективно в случае типичного расположения ПЩЖ, однако при атипичном расположении этот метод утрачивает свою диагностическую ценность.

Неудовлетворительное хирургическое лечение гиперпаратиреоза связано с недиагностированым множественным поражением ПЩЖ или их эктопическим расположением.

Описан случай успешного лечения третичного гиперпаратиреоза у пациента 45 лет с атипичным расположением аденомы ПЩЖ, находящегося на лечении программным гемодиализом. Ранее пациенту была выполнена субтотальная паратиреоидэктомия, однако в послеоперационном периоде пациента продолжала беспокоить боль в костях и мышечная слабость. В связи с этим он обратился в 1-е хирургическое отделение городской клинической больницы экстренной и скорой медицинской помощи города Запорожья. Больному была выполнена сцинтиграфия с технецием и 2-метоксиизобутилнитрила. По данным обследования выявлена аденома ПЩЖ справа за грудиной. Пациенту выполнено видеоторакоскопическое удаление ПЩЖ. Данные литературы и представленный клинический случай свидетельствуют, что наиболее эффективным методом диагностики расположения ПЩЖ является сцинтиграфия с технецием и 2-метоксиизобутилнитрила. Данное клиническое наблюдение демонстрирует, что видеоторакоскопическая паратиреоидэктомия является наиболее безопасной и наименее травматичной операцией для больных с третичным гиперпаратиреозом.

Приведенный клинический случай подтверждает необходимость полного обследования пациентов с гиперпаратиреозом перед оперативным лечением, учитывая возможное наличие множественного поражения ПЩЖ и их атипичного расположения.

Ключевые слова: третичный гиперпаратиреоз, атипичное расположение паращитовидной железы, радиоизотопная сцинтиграфия, видеоторакоскопия.

РЕЗЮМЕ

Відеоторакоскопічна паратиреоїдектомія у пацієнта з третинним гіперпаратиреозом

С. М. Завгородній [1], Я. В. Телушко [1], А. І. Рилов [1, 2], М. Б. Данилюк [1, 2], К. О. Зимня [1], М. А. Кубрак [1, 2]

[1] Запорізький державний медичний університет
[2] КЗ «Міська клінічна лікарня екстреної і швидкої медичної допомоги м.Запоріжжя »

Щорічно в Україні збільшується кількість діагностованих випадків гіперпаратиреозу. Серед пацієнтів цієї категорії особливе місце займають хворі з третинним гіперпаратиреозом, єдиним ефективним методом лікування якого є паратиреоїдектомія.

Топічна діагностика ПЩЗ є важливим етапом обстеження пацієнтів з цією патологією. Ультразвукове сканування ефективне у випадках типового розташування ПЩЗ, однак при їх атиповому розташуванні цей метод втрачає свою діагностичну цінність.

Незадовільне хірургічне лікування гіперпаратиреозу пов'язано з множинним ураженням ПЩЗ або їх ектопічним розташуванням.

Описано випадок успішного лікування третинного гіперпаратиреозу у пацієнта 45 років з атиповим розташуванням аденоми ПЩЖ, який перебуває на лікуванні програмним гемодіалізом. Раніше пацієнту виконана субтотальна паратиреоїдетомія, однак у післяопераційний період пацієнт продовжував скаржитись на біль в кістках та м'язову слабкість.

У зв'язку з цим він звернувся до 1-го хірургічного відділення міської лікарні екстреної та швидкої медичної допомоги міста Запоріжжя. Пацієнту проведено сцинтіографію з технецієм і 2- метоксиізобутилнітрилу. За даними обстеження виявлено аденому ПЩЗ за грудиною справа. Пацієнту виконано відеоторакоскопічне видалення ПЩЗ. Дані літератури та представлений клінічний випадок свідчать, що найбільш ефективним методом топічної діагностики ПЩЗ є сцинтіографія з технецієм та 2-метоксиізобутилнітрилу. Це клінічне спостереження демонструє, що відеоторакоскопічна паратиреоїдектомія є найбільш безпечною та найменш травматичною операцією для хворих із третинним гіперпаратиреозом. Наведений клінічний випадок підтверджує необхідність повного обстеження пацієнтів із гіперпаратиреозом перед оперативним лікуванням, враховуючи можливу наявність множинного ураження ПЩЗ та їх атипового розташування.

Ключові слова: третинний гіперпаратиреоз, атипове розташування паращитовидної залози, сцинтіографія, відеоторакоскопія.

SUMMARY

Videothoracoscopic paratyreoidectomy in a patient with tertiary hyperparathyroidism

S. N. Zavgorodniy [1], Y. V. Telushko [1], A. I. Rylov [1, 2], M. B. Danylyuk [1, 2], K. O. Zymnia [1], M. A. Kubrak [1, 2]

[1] Zaporizhia State Medical University Department of Surgery and Anesthesiology Faculty of Postgraduate Education

[2] City Clinical Hospital for Emergency Medical Care of Zaporozhye

In Ukraine, the number of diagnosed cases of hyperparathyroidism increases every year. For patients with tertiary hyperparathyroidism,surgery remains the only curative therapy.

Local examination ofparathyroid glands is an important step in the diagnostics of tertiary hyperparathyroidism. Ultrasound scanning is effective only in case of typical location of parathyroid glands,otherwise this method loses its value.

Unsatisfactory surgical treatment of hyperparathyroidism is associated with undiagnosed multiple parathyroid lesions or their ectopic location. A case of successful treatment of tertiary hyperparathyroidism in a 45-year-old patient on programmed hemodialysis with atypical parathyroid adenoma is described. Previously, the patient underwent subtotal parathyroidectomy, however, in the postoperative period, the patient continued to suffer from bone pain and muscle weakness. Because of that, he sought medical attentionin first surgical department of the city clinical hospital of emergency medical care of the city of Zaporizhia. The patient underwentscintigraphy with technetium and 2-methoxy-isobutyl-nitrile. This examination revealed a parathyroid adenoma on right side behind the sternum. Then the patient underwent videoassistedthoracoscopic removal of the parathyroid gland. The data from the literature and presented case show that scintigraphywith technetium and 2-methoxyisobutyl-nitrile is the most effective method for evaluation of anatomy of parathyroid glands. This clinical observation demonstrates that video-assisted thoracoscopicparathyroidectomy is the safest and less traumatic surgical procedure for patients with tertiary hyperparathyroidism.

This clinical case shows the need for a complete examination of patients with hyperparathyroidism before surgical treatment, given the possibility of multiple lesions in parathyroid glands and their atypical location.

Key words: tertiary hyperparathyroidism, atypical location of parathyroid glands, scintigraphy, videothoracoscopy.

Дата надходження до редакції 11.03.2019 р.